



АССОЦИАЦИЯ СЕРДЕЧНО-СОСУДИСТЫХ ХИРУРГОВ РОССИИ

ФГБУ «НМИЦССХ им. А.Н. Бакулева» Минздрава России
121552, Москва, Рублевское ш., д.135
Тел.: (495) 414-75-71, (495) 414-77-34
Факс: (495) 414-76-68
www.racvs.ru, E-mail: info@racvs.ru

№ 37

27 июня 2022 г.



№2-124763 от 29.06.2022

Директору Департамента
Организации медицинской
помощи и санаторно-
курортного дела
Е.В. Каракулиной

Глубокоуважаемая Екатерина Валерьевна!

В соответствии с приказом Минздрава России 28.02.2019 №104н «Об утверждении порядка и сроков одобрения и утверждения клинических рекомендаций, критериев принятия научно-практическим советом решения об одобрении, отклонении или направлении на доработку клинических рекомендаций либо решения об их пересмотре», направляем одобренные научно-практическим советом и утвержденные общественными организациями, участвовавшими в разработке, клинические рекомендации:

«Общий артериальный ствол» Q20.0, I27.8 дети/взрослые


С уважением,
Президент Ассоциации
Сердечно-сосудистых хирургов России
Академик РАН

Л.А. Бокерия

Утверждено:

Ассоциация сердечно-сосудистых
хирургов России (АССХ)


Президент АССХ,
академик РАН



Утверждено:

Всероссийская общественная
организация «Ассоциация
детских кардиологов России»

Президент АДКР,



Клинические рекомендации

Общий артериальный ствол

Кодирование по Международной статистической классификации болезней и проблем,
связанных со здоровьем Q20.0, I27.8

Возрастная группа: Дети/взрослые

Год утверждения: 2022

Разработчик клинической рекомендации:

- Ассоциация сердечно-сосудистых хирургов России
- Ассоциация детских кардиологов России

«Одобрено на заседании Научно-практического совета Министерства здравоохранения
Российской Федерации (протокол от 03.06.2022 г №21)»



**МИНИСТЕРСТВО
ЗДРАВООХРАНЕНИЯ
РОССИЙСКОЙ ФЕДЕРАЦИИ**

Клинические рекомендации

Общий артериальный ствол

Кодирование по Международной статистической классификации болезней и проблем, связанных со здоровьем: **Q20.0, I27.8**

Возрастная группа: **дети/взрослые**

Год утверждения: **2022**

Разработчики клинических рекомендаций:

- **Ассоциация сердечно-сосудистых хирургов России**
- **Ассоциация детских кардиологов России**

Утверждены:

- Ассоциация сердечно-сосудистых хирургов России
- Ассоциация детских кардиологов России

Одобрены

Научным советом Министерства
Здравоохранения Российской Федерации

_____ 202_ г.

Оглавление

Список сокращений	4
Термины и определения	5
1. Краткая информация по заболеванию или состоянию (группе заболеваний или состояний)	6
1.1 Определение заболевания или состояния (группы заболеваний или состояний)	6
1.2 Этиология и патогенез заболевания или состояния (группы заболеваний или состояний)	6
1.3 Эпидемиология заболевания или состояния (группы заболеваний или состояний)	8
1.4 Особенности кодирования заболевания или состояния (группы заболеваний или состояний) по Международной статистической классификации болезней и проблем, связанных со здоровьем	10
1.5 Классификация заболевания или состояния (группы заболеваний или состояний)	10
1.6 Клиническая картина заболевания или состояния (группы заболеваний или состояний)	12
2. Диагностика заболевания или состояния (группы заболеваний или состояний), медицинские показания и противопоказания к применению методов диагностики и критерии установления диагноза	13
2.1 Жалобы и анамнез	13
2.2 Физикальное обследование	14
2.3 Лабораторные диагностические исследования	16
2.4 Инструментальные диагностические исследования	18
2.5 Другие диагностические исследования	25
3. Лечение, включая медикаментозную и немедикаментозную терапии, диетотерапию, обезболивание, медицинские показания и противопоказания к применению методов лечения	25
3.1 Консервативное лечение	25
3.2 Хирургическое лечение	29
3.3 Эндоваскулярные вмешательства	37
4. Медицинская реабилитация и санаторно-курортное лечение, медицинские показания и противопоказания к применению методов реабилитации, в том числе основанных на использовании природных лечебных факторов	38
5. Профилактика и диспансерное наблюдение, медицинские показания и противопоказания к применению методов профилактики	39
6. Организация оказания медицинской помощи	43
7. Дополнительная информация (в том числе факторы, влияющие на исход заболевания или состояния)	43
Критерии оценки качества медицинской помощи	45
Список литературы	46
Приложение А1. Состав рабочей группы по разработке и пересмотру клинических рекомендаций	67

Приложение А2. Методология разработки клинических рекомендаций.....	69
Приложение А3. Справочные материалы, включая соответствие показаний к применению и противопоказаний, способов применения и доз лекарственных препаратов, инструкции по применению лекарственного препарата.....	72
Приложение Б. Алгоритмы действий врача.....	73
Приложение В. Информация для пациента	74
Приложение Г. Шкалы оценки, вопросники и другие оценочные инструменты состояния пациента, приведенные в клинических рекомендациях	78

Список сокращений

БКК – большой круг кровообращения

ВПС – врожденные пороки сердца

ВОПЖ – выводной отдел правого желудочка

ДАЛП – дефект аортолегочной перегородки

ДМЖП – дефект межжелудочковой перегородки

ДМПП – дефект межпредсердной перегородки

ЕОК – Европейское общество кардиологов

ИЭ – инфекционный эндокардит

КТ – компьютерная томография

ЛЖ – левый желудочек

ЛА – лёгочная артерия

ЛАГ – легочная артериальная гипертензия

ЛГ – лёгочная гипертензия

ЛП – левое предсердие

ЛСС – легочное сосудистое сопротивление

МКК – малый круг кровообращения

НК – недостаточность кровообращения

ОАС – общий артериальный ствол

ОЛС – общее легочное сопротивление

ОПС – общее периферическое сопротивление

ПЖ – правый желудочек

ПП – правое предсердие

ТШХ – тест 6-минутной ходьбы

ЭКГ – регистрация электрокардиограммы (электрокардиография)

ЭхоКГ – эхокардиография

Qp/Qs – соотношение объемов кровотока малого круга кровообращения к большому

Термины и определения

Катетеризация сердца – инвазивная процедура, проводимая с лечебными или диагностическими целями при патологии сердечно-сосудистой системы путем введения катетеров в полость сердца или просвет магистральных сосудов.

Легочная гипертензия – патофизиологическое состояние, которое характеризуется повышением среднего давления в легочной артерии ≥ 25 мм рт.ст. с развитием правожелудочковой сердечной недостаточности, как наиболее частой причины гибели пациентов.

Синдром Эйзенменгера — все большие внутрисердечные и внесердечные системно-легочные дефекты, которые приводят к значительному повышению ЛСС, обратному или двунаправленному шунтированию крови; развитию цианоза, вторичного эритроцитоза, мультиорганным поражениям.

Уровень достоверности доказательств (УДД) – степень уверенности в том, что найденный эффект от применения медицинского вмешательства является истинным [1].

Уровень убедительности рекомендаций (УУР) – степень уверенности в достоверности эффекта вмешательства и в том, что следование рекомендациям принесет больше пользы, чем вреда в конкретной ситуации [1].

Эхокардиография — метод ультразвукового исследования, направленный на исследование морфологических и функциональных изменений сердца и его клапанного аппарата.

1. Краткая информация по заболеванию или состоянию (группе заболеваний или состояний)

1.1 Определение заболевания или состояния (группы заболеваний или состояний)

Общий артериальный ствол (ОАС) – врожденный порок сердца (ВПС), при котором от основания сердца отходит один магистральный сосуд, который посредством одного неразделенного полулунного трункального клапана обеспечивает коронарное, системное и, по одной или двум ветвям ЛА, легочное кровообращение. Ветви или одна из ветвей ЛА должны отходить от восходящей части общего магистрального сосуда до уровня отхождения брахиоцефальных артерий. Синонимы: персистирующий артериальный ствол, общий артериальный трункус, общий ствол, общий аортопульмональный ствол.

1.2 Этиология и патогенез заболевания или состояния (группы заболеваний или состояний)

Этиология точно не установлена, при этом, как и для большинства других ВПС, известны факторы риска и изучены механизмы формирования. Нарушения развития в формировании сердца возникают в первый триместр беременности, который является критическим для закладки сердечно-сосудистой системы. Воздействие повреждающих факторов, генные или хромосомные мутации (в совокупности 10%) или полигенно-мультифакториальное наследование (около 90%) сопровождают появление ВПС, включая ОАС [2, 3, 4]. По классификации стадий развития зародыша и плода самый уязвимый период приходится на ранние сроки беременности и, по меньшей мере, вплоть до 12 недели, когда завершается формирование адвентиции кровеносных сосудов [3]. Врожденные пороки сердца и крупных сосудов возникают преимущественно на X-XX стадии развития в соответствии с классификацией Стритера с уточнением по Ijffy L. С соавт. [3, 5]. Эти стадии особенно важны в тератогенезе, но и по истечении этого периода формирование сердечно-сосудистой системы еще не завершено, поскольку к 16 недели гестации сердечная мышца еще формируется [3]. Важно, что ОАС может является частью других хромосомных аномалий. Так, для ОАС сочетания с синдромом 22q11.2 является типичным, но при этом могут наблюдаться и другие хромосомные нарушения (синдром трисомии 18, синдром трисомии 21) [4, 6, 7, 8, 9, 10]. Серьезным фактором риска ОАС является сахарный диабет у матери [11].

ОАС характеризуется патологическим сбросом крови из правого и левого желудочка через ДМЖП в общий сосуд со смешиванием в нем крови. Порок имеет как ряд закономерностей, типичных для ВПС с большим лево-правым сбросом и соответствующие особенности гемодинамики, так и особенностей. Из-за отсутствия разделения потоков крови в единственном магистральном сосуде, величина сброса крови слева-направо в большинстве случаев в силу анатомии порока носит «тотальный» характер. Из-за отсутствия ограничения размерами сообщения, как у большинства септальных дефектов, объем сброса крови в легкие определяется почти исключительно величиной легочно-сосудистого сопротивления (ЛСС) и соотношения его с общепериферическим сопротивлением (ОПС). Определенную роль играет состояние миокарда правого (ПЖ) и левого желудочков (ЛЖ), но в любом случае, при отсутствии сужений ветвей ЛА, шунтирование крови слева-направо носит агрессивный характер [4]. Систолическое давление в желудочках сердца, трункусе и ветвях ЛА является равным сразу после рождения, что приводит, к резкому переполнению сосудов МКК [3, 12]. Лишь в первые дни жизни легочный и системный кровотоки относительно сбалансированы в связи с повышенным ОЛС [4]. С падением ЛСС по мере естественных процессов созревания сосудов МКК, объем шунтирования крови резко возрастает. Сброс крови происходит непрерывно как в систолу, так и в диастолу, вплоть до появления диастолического ретроградного кровотока в системных артериях, что приводит к обкрадыванию соответствующих внутренних органов. В результате этого высоко вероятно развитие СН, выраженность которой усугубляется при наличии недостаточности полулунного трункального клапана [13]. Часто, состояние при СН становится критическим с летальностью в течение первых двух месяцев жизни 50% [4]. По данным патологоанатомических исследований в двух третях случаев возраст умерших не превышает 6 месяцев [7]. Стенозы ветвей могут присутствовать в 10% случаев, что в различной степени препятствует развитию ЛГ [12]. Собственно, обычно при таких сочетаниях ВПС описаны единичные больные с ОАС, дожившие до подросткового и более старшего возраста [14]. В остальных случаях ЛГ является ранним и неизбежным осложнением данного порока.

Если удастся пережить критический период первых месяцев жизни, ЛГ формируется в дальнейшем у всех больных с ОАС. Факторы, которые участвуют в ее формировании, следующие: гиперволемиа МКК, высокое пульсовое систолическое давление, повреждающее действие большого объема шунтируемой слева-направо артериальной крови на эпителий сосудов МКК. Без оперативного лечения порока и, соответственно, существования ЛГ, в последующем формируется синдром

Эйзенменгера [15, 16, 17]. Последний представляет собой далеко зашедшую стадию ЛГ, при которой шунтирование крови меняет направление и становится обратным, т.е. «право-левым». Если на ранних этапах ЛГ морфологические изменения, включающие гиперплазию интимы и гипертрофию меди сосудов МКК, обратимы, то регресс склеротической стадии ЛГ в тех сегментах легких, где указанные изменения возникли, с определенного момента не возможен. Пограничными сегодня считаются IV стадия по Д. Хита и Дж. Эдвардса, когда еще возможна радикальная коррекция ВПС [18]. Прогрессирование ЛГ в конечном итоге приводит к формированию V-VI стадиям по морфологической классификации Д. Хита и Дж. Эдвардса и необратимым изменениям сосудов МКК в виде плексиформных поражений и артериита [3, 15, 16, 17, 18, 19, 20].

1.3 Эпидемиология заболевания или состояния (группы заболеваний или состояний)

ОАС не относится к часто встречающимся врожденным порокам сердца (ВПС) и частота его в клинике варьирует по различным данным от менее чем 1% до 1,7% случаев в структуре врожденной сердечной патологии [21, 22]. По данным аутопсий частота выше, что свидетельствует о недостаточной выявляемости и подтверждает неблагоприятное течение порока. В литературе приводятся данные по результатам вскрытий от 2,1 до 3,9% [23, 24]. Нередко ОАС встречается в сочетании с другими ВПС. Типичным является сочетание с перерывом дуги или коарктацией аорты, выявляемое от 10 до 20% случаев с наличием ОАП [7]. В иных ситуациях ОАП обычно полностью отсутствует. Примерно по 10% случаев приходится на сочетание с ДМПП, праволежащей дугой аорты, добавочной ВПВ, аномалиями ветвей дуги аорты и митрального клапана, коронарных артерий [4, 25]. Более редкими сочетаниями являются формы порока с двойной дугой аорты, атриовентрикулярным открытым каналом или дискордантностью, декстрокардией, аспленией и полиспленией, обратным расположением внутренних органов и двуприточным левым желудочком [24, 25].

При ОАС часто присутствует аномальное строение полулунного трупального клапана. Количество створок варьирует от двух до 6, но от половины до двух третей наблюдений клапан трехстворчатый, в остальных случаях четыре или, реже, встречается двухстворчатый клапан [4, 7, 12]. При этом могут быть морфологические изменения по типу миксоматоза [32]. Достаточно часто это отражается на функции трупального клапана в виде регургитации в половине или стеноза в трети случаев [4]. Частые подобные изменения на клапане, выявляемые при патологоанатомических

исследованиях свидетельствуют об утяжелении течения порока с развитием тяжелой СН и смерти [7, 24].

Еще одной особенностью является высокая частота сопутствующей экстракардиальной патологии, что выделяет данный ВПС среди других, не смотря на относительно высокий риск наличия сочетанной патологии, характерный для всех ВПС в целом. Нарушения развития других органов и систем выявляются в 43-48% случаях, включая агенезию мозолистого тела, вентрикуломегалию, голопрозенцефалию, расщепление неба, аномалии почек, дуоденальную атрезию [26].

Также, сочетание пороков развития тимуса, парацитовидных желез и магистральных сосудов носит название синдром Ди Джорджи, что часто сопровождается наличием правосторонней дуги аорты и дефектом развития артериального ствола или пороками группы конотрункуса [4]. К последним относится ОАС, который определяется у трети больных с указанным генетическим нарушением [6]. Данное сочетание типично и фактическими синонимами можно считать синдром делеции 22q11.2, велокардиофасциальный синдром и синдром конотрункального лица [7]. Важно, что сам синдром Ди Джорджи этиологически неоднороден и его могут вызывать не только различные хромосомные аномалии, но и тератогенное действие алкоголя и некоторые препараты (изотретеонин) [4]. Намного реже, но также сообщается о сочетании ОАС с синдромом трисомии 21 (синдром Дауна) и синдромом трисомии 18 (синдром Эдвардса) [8, 9]. С другой стороны, синдромальный комплекс CHARGE, при котором крайне высока вероятность сопутствующих ВПС (до 75-80%), также относящихся к группе конотрункуса (тетрада Фалло), не так часто упоминается в контексте с ОАС [4]. Однако, при этом известны сочетания CHARGE синдрома с фенотипом Ди Джорджи с наличием характерной патологии в виде ОАС [10].

Порок не имеет явной связи с полом [24, 27]. Особенностью ОАС является как правило быстрое и злокачественное развитие ЛГ и синдрома Эйзенменгера с невысокими шансами достичь взрослого состояния без операции. Так, в регистре взрослых больных с Euro Heart Survey из 1877 наблюдений с различными ВПС, приводится только 4 (0,21%) касающихся случаев не оперированного ОАС. Во всех случаях этих случаях присутствует синдром Эйзенменгера [28]. Таким образом, без лечения вероятность дожить до подросткового возраста и, тем более взрослого состояния, очень низкая [14, 29, 30]. Количество наблюдений в литературе, где имеются указания на описания ОАС у взрослых, не превышают одного десятка [31]. Основываясь на обобщенных данных можно определить, что при естественном

течении ОАС только 50% переживает первый месяц жизни, 30% - три месяца, 15% - полгода и 10% выйдут из грудного возраста [3, 7, 12, 14, 29, 30]. В казуистических наблюдениях, когда ОАС диагностируется в более старшем возрасте, основным проявлением будут симптомы, связанные с высокой ЛГ или синдром Эйзенменгера. При развитии данного осложнения выживаемость пациентов с ОАС и синдромом Эйзенменгера будет иметь сходство с другими ВПС, для которых характерно развитие гипертензионных склеротических изменений в легких. Вопрос оперативного лечения в таких случаях обычно не рассматривается [29, 30]. В некоторых исключительных случаях при сбалансированности ЛГ за счет стеноза ветвей, оперативное лечение все же возможно, но и синдром Эйзенменгера при этом отсутствует [14]. В иных случаях, при прогрессировании синдром Эйзенменгера, отмечается прогрессирующее ухудшение переносимости физических нагрузок с развитием сердечной недостаточности на фоне обратного или «право-левого» сброса крови [3, 4, 7, 12].

1.4 Особенности кодирования заболевания или состояния (группы заболеваний или состояний) по Международной статистической классификации болезней и проблем, связанных со здоровьем

Q20.0 — Общий артериальный ствол – МКБ 10.

I27.8 – Другие уточненные формы легочно-сердечной недостаточности.

1.5 Классификация заболевания или состояния (группы заболеваний или состояний)

- По уровню отхождения ветвей ЛА [4, 12, 33, 34]:

По уровню отхождения ветвей в соответствии с классификацией Collet R., Edwards Y., (1949) применяемой Северомариканской Ассоциацией Торакальных Хирургов (STS Congenital Heart Surgery, Database Committee) и Европейской Ассоциацией Кардио-Торакальных Хирургов (European Association for Cardiothoracic Surgery).

I тип, присутствует сегмент ЛА, который отходит от ОАС и дает начало ветвям ЛА (частичное сохранение аорто-легочной перегородки);

II тип, ветви ЛА отходят от устьев, расположенных рядом друг от друга и от задней стенки ОАС;

III тип, ветви ЛА отходят от устьев, расположенных на расстоянии друг от друга, соответственно от правого и левого задне-боковых аспектов ОАС.

Применительно к этой классификации ранее существовал, но исключен из ОАС IV тип по классификации (Collet R., Edwards Y., 1949), поскольку при этом отсутствуют истинные ветви ЛА и легочный кровоток осуществляется через аорто-легочные

коллатеральные артерии. Ранее применяемый термин «псевдотрункус» для этого варианта большинством уже не используется, т.к. это одна из форм атрезии ЛА с ДМЖП (тетрады Фалло с атрезией ЛА) [34].

- По степени выраженности развития аорто-легочной перегородки, наличия или отсутствия ДМЖП и/или перерыва дуги Ао (Van Praagh, 1965).

I тип характеризуется наличием частично сформированной аорто-легочной перегородки и, соответственно, наличием сегмента ствола ЛА.

II тип характеризуется отсутствием аорто-легочной перегородки и, соответственно, отсутствием сегмента ствола ЛА с отхождением ветвей ЛА от ОАС (расстояние между устьями ветвей ЛА не уточняется).

III тип - отсутствие трункального отхождения одной из ветвей ЛА с дуктальным или аортальным отхождением последней.

IV тип – гипоплазия или перерыв дуги Ао с наличием большого ОАП с его продолжением в нисходящую Ао

Подтипы с наличием ДМЖП (А) и отсутствием ДМЖП (В) предполагают буквенно-цифровое обозначение ОАС в соответствии с данной классификацией [25].

Согласно рекомендациям Европейского Общества Кардиологов по диагностике и лечению ЛГ в 2015 г. в клинической классификации выделяется четыре группы ЛАГ вследствие ВПС: 1) синдром Эйзенменгера, 2) ЛАГ, ассоциированная с преимущественно системно-легочными шунтами, 3) ЛАГ при малых, случайных дефектах, 4) ЛАГ после хирургической коррекции ОАС [35].

- Полное хирургическое описание ОАС базируется на описании дополнительных к основной классификации, признаков [36]
 - 1) Количества створок трункального клапана
 - 2) Дисплазии трункального клапана (при наличии)
 - 3) Функциональной оценки степени стеноза или недостаточности трункального клапана
 - 4) Отношения трункального клапана с истинной МЖП
 - 5) Оценке степени гипоплазии каждого из желудочков при ее наличии
 - 6) Гипоплазии или отсутствию тимуса

1.6 Клиническая картина заболевания или состояния (группы заболеваний или состояний)

Первоначальные клинические проявления напоминают ВПС, при котором имеется массивный сброс крови «слева-направо» с явными проявлениями гиперволемии МКК и тяжелым течением СН [3, 4, 12]. Последняя носит бивентрикулярный характер как за счет большого возврата крови в ЛЖ, так и за счет препятствия к выбросу крови при преимущественном отхождении ОАС от ПЖ, частой патологии трупального клапана и увеличенной постнагрузки для ПЖ [3]. Клиническая картина СН начинается развивается в сроки от нескольких дней до нескольких недель после рождения [3, 37]. Типичными признаками являются одышка в покое, усиливающаяся при кормлении, плохая прибавка веса, частые респираторные заболевания [3]. По риску развития ряда тяжелых осложнений ОАС в этом возрасте не уступает другим критическим ВПС. К примеру, риск развития некротического энтероколита при ОАС выше, чем при транспозиции магистральных сосудов [38]. Цианоз может определяться сразу после рождения или в последующем. Для порока характерна высокая ранняя смертность и, в редких случаях, когда без хирургического лечения удастся пережить грудной возраст, присоединяется клиническая картина ЛГ. Течение ЛГ носит злокачественный характер и состояние характеризуется как тяжелое за счет астении с резким ограничением физической активности и прогрессирования цианоза. Появление или усиление первоначального цианоза объясняется прогрессирующим склерозом сосудов МКК с увеличением объема «право-левого» сброса крови [3, 4, 12, 37].

По мере персистирования ЛГ, объем лево-правого сброса крови все больше уменьшается и в дальнейшем, высокая ЛГ трансформируется в свою конечную стадию, именуемую синдромом Эйзенменгера [16, 18, 28].

- развитие синдрома Эйзенменгера может сопровождаться ложным впечатлением улучшения состояния, поскольку может отмечаться снижение частоты респираторных заболеваний. Основным проявлением синдрома Эйзенменгера будет различной степени выраженности цианоз слизистых оболочек и кожных покровов.

- синдром Эйзенменгера выявляется в случаях отказа от хирургического лечения, при несвоевременно диагностированном и скорректированном ВПС. Течение этого осложнения постепенно приобретает клиническую картину, характерную для полиорганного прогрессирующего заболевания, включая центральный цианоз, одышку, утомляемость, кровохарканье, обмороки и, на поздних стадиях,

правожелудочковую сердечную недостаточность [45, 46, 47, 48, 49]. Клинические признаки синдрома Эйзенменгера при ОАС и при других ВПС, осложненных данным синдромом, в целом, не отличаются [52].

- прогноз в случае успешного оперативного лечения кардинально отличается от естественного течения заболевания. Не смотря на сложность хирургической коррекции в сравнении с большинством других ВПС, в настоящее время ранняя летальность обусловлена, в основном, сопутствующими факторами риска [39]. Совершенствование диагностики и хирургической техники в последние годы позволило на порядок уменьшить число летальных послеоперационных осложнений, но поиск путей улучшения результатов продолжается. Отдаленные результаты при этом, как правило, сопровождаются приемлемой актуарной выживаемостью [39, 40]. Авторы все же отмечают сравнительно высокую частоту реопераций при ОАС в отдаленные сроки [40, 41, 43, 44]. Большинство взрослых пациентов с коррекцией ОАС в детском возрасте или с сохранением небольшого остаточного дефекта после хирургического вмешательства бессимптомны [34, 37]. Как правило, после своевременно выполненной коррекции порока, наблюдается нормализация давления в МКК и полный регресс ЛГ [38].

2. Диагностика заболевания или состояния (группы заболеваний или состояний), медицинские показания и противопоказания к применению методов диагностики

Критерии установления диагноза:

1. Клиническая картина сердечной недостаточности с наличием данных за критический ВПС с большим лево-правым сбросом крови, сопровождающегося гиперводемией малого круга кровообращения и обеднением большого круга
2. Подтверждение анатомического диагноза ОАС на основании комплексного обследования, включающего как клиническую оценку специалистом, так и применение спектра современных визуализирующих методик сердца и сосудов

2.1 Жалобы и анамнез

- Рекомендуется сбор анамнеза и жалоб у всех пациентов с ОАС [3, 4, 7, 12, 27, 37].

ЕОК нет (УУР С, УДД 5).

Комментарии: *Допускается вариабельность клинического течения ОАС, однако, порок не протекает совсем бессимптомно. Состояние больного зависит от типа*

порока, ЛСС и их изменений с возрастом. В периоде новорожденности, грудном возрасте и раннего детства проводится сбор сведений, касающихся ребенка с подозрением на ВПС со стороны матери или ухаживающих. Следует уточнять наличие у пациентов одышки, сердцебиений, ухудшения переносимости физических нагрузок; плохой прибавки массы тела, частых инфекционных бронхолегочных заболеваний [3, 4, 7, 12, 27, 37].

2.2 Физикальное обследование

- У всех пациентов с ОАС рекомендуется проводить физикальный осмотр с определением формы грудной клетки и пальпацией области сердца, оценкой наличия и степени цианоза [3, 4, 7, 12, 27, 37, 204].

ЕОК нет (УУР С, УДД 5).

Комментарии: У постели больного топический диагноз ОАС установить невозможно [50]. Физикальное обследование направлено на выявление общих признаков, которые могут свидетельствовать о наличии ВПС как такового. У новорожденных и грудных детей поиск направлен на определение симптомов СН или СЛН при формах порока, сопровождающихся значимой гиперволемией МКК. Внешний вид детей старше характеризуется признаками отставания в физическом развитии, субтильным «хрупким» телосложением, различной степени гипотрофии. Цианоз может быть уже с рождения, но в некоторых случаях не выражен или даже отсутствует [27]. Быстро формируется сердечный горб, который наблюдается прекардиально больше слева и выявляется при осмотре у всех больных старше года [4, 13, 37]. Механизм его формирования для детей первого года жизни с ОАС аналогичен, как и при других ВПС, сопровождающихся выраженным «лево-правым» сбросом крови. Развивающаяся в результате этого кардиомегалия приводит, в силу возрастных особенностей растущего организма, к деформации скелета грудной клетки. Учитывая высокую частоту синдрома Ди Джорджи, выявление признаков данного синдрома – важный аспект диагностики [4, 51]. Типичными являются гипертелоризм, низко посаженные уши, микрогнатия, маленький «рыбий» рот, короткий губной желобок, двухсторонняя катаракта, наклонные ладонные складки, расщепление губы, высокое, расщепленное небо, деформация или отсутствие ушных раковин, мальформация носа [53].

У пациентов с синдромом Эйзенменгера определяется центральный цианоз, на поздних стадиях – признаки правожелудочковой сердечной недостаточности, что клинически неотличимо от любого другого ВПС, естественное течение которого без

оперативного лечения приводит к данному осложнению [4, 22, 44]. Летальность при синдроме Эйзенменгера по некоторым данным составляет 35% за 7-и летний период наблюдения и более чем в половине случаев внезапная, как результат внутрилегочного кровотечения, разрыва ствола ЛА, восходящей аорты, бронхиальной артерии, ишемического церебрального инсульта или по неустановленной причине [52]. Границы сердечной тупости расширены в обе стороны и в средней части грудины слева определяется систолическое дрожание ("кошачье мурлыканье"). Симптом выявляется только при наличии лево-правого сброса крови за счет увеличенного сердечного выброса через ДМЖП в ОАС и отсутствует при высокой ЛГ. Пальпаторно определяется усиленный сердечный толчок, обусловленный объемной перегрузкой ЛЖ, сопровождаемый толчком ПЖ в мечевидной и парастеральной области. У взрослых, при развитии ЛГ, объемная перегрузка ЛЖ не так выражена или отсутствует, но сохраняется системное давление в ПЖ и прекардиальный толчок формируется за счет ПЖ. При наличии трункальной регургитации пальпаторно определяется бивентрикулярный сердечный толчок не зависимо от наличия или отсутствия ЛГ. Наличие пульсации в области ключично-грудного сочленения справа указывает на праволежащую дугу аорты [27].

- Всем пациентам **рекомендуется** выполнить аускультацию сердца [3, 4, 7, 12, 27, 37].

ЕОК нет (УУР С, УДД 5).

Комментарии: *не смотря на возможность заподозрить данную патологию при аускультации, патогномоничной аускультативной картины порок не имеет.*

Однако, характерные находки при аускультации у пациентов с ОАС следующие:

- усиленный I тон за счет феномена изгнания в расширенный магистральный сосуд, которым является ОАС
- 2 тон закрытия трункального клапана громкий, что обусловлено близким расположением ОАС к грудины и системным давлением без расщепления тонов, поскольку присутствует единственный полулунный клапан
- грубый систолический шум ДМЖП в 3-4 м/реберьях слева, степени 3/6-4/6, который проводится вверх и право по ходу восходящей аорты.
- кровоток через трункальный клапан при утолщении, дисплазии створок и стенозе аналогичен шуму аортального стеноза
- у лиц с высокой ЛГ отмечается значительное преобладание легочного компонента II тона, что определяется как акцент II тона в точке аускультации ЛА;

- мезодиастолический шум относительного гемодинамического стеноза МК на верхушке сердца при значительном по объему лево-правом сбросе;
- наличие диастолического шума на основании сердца выявляется при недостаточности трупкального клапана, при этом возможно появление мезодиастолического или пресистолического шума Остина-Флинта.
- у пациентов с высокой ЛГ и синдромом Эйзенменгера аускультативная картина может быть менее разнообразной с отсутствием мезодиастолического шума относительного стеноза МК. Имеющаяся недостаточность трупкального клапан со временем прогрессирует, что проявляется шумом регургитации, распространяющимся слева от грудины [3, 4, 7, 12, 27, 37].

2.3 Лабораторные диагностические исследования

У пациентов с ОАС не являются специфичными.

- Рекомендуется проведение общего (клинического) анализа крови у всех пациентов с ВПС, осложненном ЛГ, при первичном обследовании и динамическом наблюдении каждые 6–12 месяцев [35, 54].

ЕОК IC (УУР C, УДД 5).

Комментарии: Вторичный эритроцитоз часто встречается у пациентов с ВПС при развитии ЛГ, к которым относится ОАС, а также при сопутствующей патологии легких. Гематокрит следует определять автоматически, поскольку центрифугирование крови дает ложно высокие значения гематокрита из-за улавливания плазмы [35, 54]. Следует оценивать уровень гемоглобина в динамике у всех больных, принимающих антигипертензивные средства для лечения легочной гипертензии, которые вследствие гемодилюции могут привести к его снижению примерно у 10-15% больных [56]. У пациентов с ЛГ на фоне ОАС имеются нарушения гемостаза, включая тромбоцитопению, повышенный риск кровотечений и тромбозов [52].

- Рекомендуется проведение анализа крови биохимического общетерапевтического (B03.016.004) и исследование иммунологического статуса при клеточном иммунодефиците (B03.002.001) у всех пациентов с ОАС при подозрении на сопутствующий синдром Ди Джорджи с определением следующих показателей [55]:

Исследование уровня ионизированного кальция (код A09.05.206), исследование уровня паратиреоидного гормона (код A09.05.058), исследование уровня

свободного тироксина сыворотки крови (A09.05.063), исследование уровня иммуноглобулинов в крови (A09.05.054) и клеточного иммунитета, включая определение пролиферативной активности лимфоцитов (A12.06.004), определение пролиферативной активности лимфоцитов с митогенами (A12.06.004.002) определение популяции лимфоцитов (A12.06.001).

ЕОК IC (УУР С, УДД 5).

Комментарии: *Выявление сопутствующих генетических аномалий направлено на их поиск, ассоциируемых с ОАС. [35, 48]. Определение соответствующих изменений биохимических и иммунологических показателей требуется для диагностики и лечения возможных осложнений [55].*

- **Рекомендуется** проведение исследования клеток крови для определения кариотипа методом дифференциальной окраски хромосом при различных генетических нарушениях (A08.30.029.002) у всех пациентов с ОАС при подозрении на сопутствующий синдром Ди Джорджи и другие генетические аномалии группы SATCH22 для их подтверждения или исключения [55].

ЕОК IIa B-NR (УУР А, УДД 2).

Комментарии: *Выявление сопутствующих генетических аномалий направлено на их поиск, ассоциируемых с ОАС. [35, 48]. Определение не ограничено только аномалиями группы SATCH22. При необходимости и фенотипических признаках диагностический поиск осуществляется в отношении синдрома трисомии 21 (синдром Дауна) и синдрома трисомии 18 (синдром Эдвардса) [55, 57, 58].*

- **Рекомендуется** проведение анализа крови биохимического общетерапевтического (B03.016.004) (креатинин, глюкоза, натрий, калий, АСТ, АЛТ, свободный и связанный, общий билирубин, железо, мочевиная кислота) у всех пациентов с ВПС, осложненном ЛГ, включая ОАС, при первичном обследовании и динамическом наблюдении каждые 6–12 месяцев [54].

ЕОК IC (УУР С, УДД 5).

Комментарии: *у больных с синдромом Эйзенменгера уровень глюкозы может быть снижен вследствие повышенного гликолиза in vitro вследствие эритроцитоза. У пациентов с ЛГ на фоне имеющегося ВПС (ОАС) повышенный обмен эритроцитов/гемоглобина и нарушение метаболизма уратов приводит к развитию гиперурикемии [59]. Повышенная концентрация непрямого билирубина у пациентов с*

цианозом сопряжено с риском камнеобразования в желчном пузыре. Примерно у половины пациентов с синдромом Эйзенменгера имеется железodefицитное состояние. Поэтому целесообразно проводить (A09.05.007) исследование уровня железа сыворотки крови и (A09.05.076) исследование уровня ферритина в крови не реже одного раза в год для решения вопроса о назначении препаратов железа [54].

- **Рекомендуется** исследование уровня N-терминального фрагмента мозгового натрийуретического пропептида (NT-proBNP) в крови у всех пациентов с ВПС, с ОАС включительно, осложненном ЛГ, при первичном обследовании и каждые 3-6 месяцев для определения риска летальности и возможности коррекции проводимой терапии [34].

ЕОК I C-EO (УУР С, УДД 5).

Комментарии: Специфических маркеров для выявления ЛГ не существует. Тем не менее, оценка изменений уровня NT-proBNP коррелирует с миокардиальной дисфункцией и в динамике является важной с момента начала наблюдения и в отдаленные сроки [35, 49, 54].

2.4 Инструментальные диагностические исследования

- Всем пациентам рекомендуется регистрация электрокардиограммы (код A05.10.006) (ЭКГ) для определения перегрузки левых и правых отделов сердца, оценки сердечного ритма и проводимости [3, 4, 7, 12, 27, 37]. Также, ЭКГ с интервалом 12 мес. рекомендуется для назначения врачом-кардиологом при амбулаторном наблюдении больных с высокой ЛГ и синдромом Эйзенменгера в динамике с целью выявления или оценки изменений степени гипертрофии и/или дилатации правых камер сердца [35, 49, 54, 204].

ЕОК нет (УУР С, УДД 5).

Комментарии: патологические ЭКГ-признаки в виде высоких зубцов Р в прекардиальных отведениях часто сопровождаются двугорбыми зубцами Р за счет левопредсердного компонента и расширения левого предсердия [60]. У пациентов с увеличенным легочным кровотоком определяются ЭКГ-признаки гипертрофии и объемной перегрузки ЛЖ и ПЖ с бифазными высокими QRS комплексами в центральных отведениях без смещения переходной зоны, отклонением влево или нормальным положением ЭОС. При наличии ЛГ определяются ЭКГ-признаки гипертрофии ПЖ с отклонением ЭОС вправо и признаками деполяризации против часовой стрелки как результат сочетанной работы обоих желудочков и большей

перегрузки ПЖ [27]. Нарушения ритма возникают на поздних стадиях заболевания, приводят к декомпенсации сердечной недостаточности [45]. Трепетание или фибрилляция предсердий значительно ухудшают прогноз пациентов [61]. При наличии ЛГ также определяются Р ритмале, отклонение ЭОС вправо, гипертрофия ПЖ, перегрузка ПЖ по типу «стрейн», БПНПГ, удлинение сегмента QT [62]. Последние два признака свидетельствуют о явной выраженности заболевания, тогда как гипертрофия и признаки перегрузки обладают достаточной чувствительностью и специфичностью для скрининговых исследований [35, 49, 63, 64].

- *Всем пациентам рекомендуется выполнение прицельной рентгенографии органов грудной клетки для определения конфигурации сердца и состояния малого круга кровообращения [3, 4, 7, 12, 27, 37]. При синдроме Эйзенменгера кратность исследования в случаях наличия симптомов и функциональном классе III-IV исследование рекомендуется проводить каждые 12-24 мес. В остальных случаях по необходимости [35, 48].*

ЕОК нет (УУР С, УДД 5).

Комментарии: *Данные рентгенологического исследования имеют сходство с таковыми у детей до года и, при отсутствии синдрома Эйзенменгера, в более старшем возрасте, имеющих гемодинамически значимые ВПС с массивным лево-правым сбросом [46, 50, 60].*

Характерно, особенно при пороке типа I: сердце шарообразной формы, увеличены и гипертрофированы оба желудочка. Сосудистая тень магистральных сосудов резко расширена, в равной степени расширены и ветви легочной артерии. Первоначально, увеличение легочного кровотока обусловлено как артериальным, так и венозным (по типу застойного) компонентом. При 2 типе ОАС дуга ЛА не дифференцируется, поскольку обе ветви ЛА отходят от ОАС. В связи с этим в правой передней косой проекции имеется вдавление контура сосудистой дуги. При 1 типе сегмент ствола ЛА в прямой проекции дифференцируется, но выше обычного места отхождения ЛА [3, 4, 12].

Для детей начиная с периода новорожденности и первых 3 месяцев жизни характерно нарастание степени выраженности легочной гиперволемии в динамике, что связано с физиологическим снижением ОЛС и увеличением сброса слева направо. При наличии большого сброса крови слева направо имеются признаки увеличения левого предсердия, ЛЖ и усиление легочного рисунка. У пациентов с выраженной ЛГ отсутствует увеличение ЛЖ, но типичного выбухание дуги легочной артерии не

будет, что обусловлено анатомией сосудистого пучка при ОАС [27]. Однако, у взрослых с синдромом Эйзенменгера сегмент ЛА при 1 типе ОАС резко выбухает, формируя соответствующую дугу на атипично высоком уровне.

- Всем пациентам рекомендуется выполнение (А04.10.002) эхокардиографии (ЭхоКГ) с применением режима цветного доплеровского картирования, что является основным диагностическим инструментом в постановке диагноза ОАС, определении его типа, взаимоотношений ОАС и правого и левого желудочка, функции трункального клапана, объема и направления шунтирования крови [3, 4, 7, 12, 27, 37]. У новорожденных метод может быть единственным для планирования объема хирургического лечения [4]. При синдроме Эйзенменгера кратность исследования в случаях наличия симптомов и функциональном классе III-IV исследование рекомендуется проводить каждые 12 мес. В остальных случаях через 12-24 мес. [35, 49].

- **ЕОК IC (УУР А, УДД 2).**

Комментарии: Эхокардиография (ЭхоКГ) - ценный метод диагностики для установления диагноза ОАС и детальной оценки анатомии: позволяет получить информацию о локализации, размере ДМЖП, выраженности объемной перегрузки и гипертрофии желудочков, их сбалансированности, стенозе или регургитации трункального клапана, анатомии дуги аорты, степени ЛГ. Точность этого метода для визуализации для ОАС очень высокая [66]. Эхокардиографическим признаком ОАС является наличие единственного сосуда, отходящего от основания сердца, что определяется из субкостальной проекции [4]. Этим же доступом можно оценить анатомию ветвей ЛА, функцию трункального клапана. В парастернальной проекции по длинной оси по перерыву эхосигнала в межжелудочковой перегородке определяют ДМЖП и оценивают смещение трункуса с митральным продолжением. По короткой оси выявляется отхождение сегмента ЛА от ОАС и отсутствие выхода из ПЖ. Здесь же меняя положение датчика, оценивается анатомия и функция трункального клапана [44]. При постановке диагноза необходимо уточнить отсутствие отдельно сформированных аортального и легочного клапанов, что отличает данный порок от дефекта аорто-легочной перегородки. В сравнении с использованием ангиографии, двухмерная ЭхоКГ имеет преимущества для дифференциации с дефектом аорто-легочной перегородки [58]. В целом, ЭхоКГ конкурирует с ангиографией по информативности [67]. Частая сопутствующая аномалия ОАС в виде праволежащей дуги аорты выявляется из супрастернальной проекции. Эта же проекция применяется для исключения патологии дуги аорты (коарктация или

перерыв). Также при типах ОАС без обструкции или перерыва дуги аорты отсутствует ОАП. Исследование коронарного русла по данным ЭХОКГ является сложным, тем не менее, возможные аномалии коронарных артерий требуют эхокардиографической оценки [65]. Также, для правильной оценки величины ЛГ при ОАС у детей старше 6 мес. метода эхокардиографии недостаточно и в этих случаях рассматривается вопрос о катетеризации полостей сердца и сосудов [7, 67].

- Ультразвуковое исследование плода (А04.30.001) и дуплексное сканирование сердца и сосудов плода (А04.30.002) рекомендуется для обследования беременных, как для первичной диагностики ОАС, так и когда данные требуют дифференциального диагноза [68, 69].

- **ЕОК IC (УУР С, УДД 4).**

Комментарии: Ультразвуковое исследование плода (А04.30.001) в отношении сердца и сосудов имеет высокую информативность с возможностью точной постановки диагноза более чем в 87% [68]. В настоящее время разрешающие способности метода улучшаются и появляются возможности для дифференциации ОАС 2/3 типов и атрезии легочной артерии с коллатеральями («псевдотрункус») уже внутриутробно [69].

- Эхокардиография чреспищеводная (ЧПЭхоКГ) (А04.10.002.001) рекомендуется взрослым пациентам, когда данные трансторакальной визуализации являются неопределенными или технически ограниченными [31, 40, 70].

- **ЕОК нет (УУР С, УДД 5).**

Комментарии: Метод описывается как интраоперационное исследование для контроля эффективности проводимого вмешательства, в основном в тех редких случаях, когда больные доживают до школьного возраста [70]. Также, проведение чреспищеводной и/или контрастной ЭхоКГ в сочетании с другими методами визуализации (МРТ, МСКТ с контрастированием) значительно улучшает диагностические возможности при ОАС, включая выявление аномалий коронарных артерий [71]. В настоящее время внедряются ЭхоКГ-технологии для улучшения диагностики с использованием трехмерных изображений, а также включая исследования при помощи ультразвукового диагностического аппарата с функцией обеспечения тканевой доплеровской визуализации.

- **Рекомендуется** выполнение компьютерной томографии сердца с контрастированием (А06.10.009.001) всем пациентам для уточнения данных ЭхоКГ (если есть в этом необходимость, либо результаты ЭхоКГ неубедительны) при планировании хирургического лечения [71, 76].

ЕОК ПаС (УУР С, УДД 5).

Комментарии: КТ играет все более важную роль в диагностике ОАС как у детей, так и у взрослых пациентов: обеспечивает высокое пространственное разрешение и быстрое получение данных, позволяет визуализировать эпикардальные коронарные артерии и коллатерали артерий, выявить паренхиматозные заболевания легких. Размеры и функцию желудочков можно оценить с меньшими затратами времени в сравнении с МРТ. КТ в настоящее время более широко доступна, чем МРТ, и поэтому играет особую роль в экстренных ситуациях. КТ сердца является альтернативой МРТ у пациентов с имплантированными кардиостимуляторами или дефибрилляторами. Основным недостатком большинства современных систем считалась высокая доза ионизирующего излучения и снижение качества визуализации у детей из-за высокой частоты сердечных сокращений. Однако, недавние усовершенствования, такие как ЭКГ-синхронизация, новые ротационные техники, уменьшают дозу излучения, что в ближайшие годы может сделать КТ более привлекательным методом визуализации [35, 49, 54, 61, 62, 72, 73]. Кратность исследований при амбулаторном наблюдении определяется индивидуально. В подростковом возрасте и у взрослых исследования особенно актуально для планирования повторного вмешательства по поводу дисфункции ранее имплантированного кондуита или прогрессирования порока трупкального клапана [73].

- **Рекомендуется** проведение магнитно-резонансной томографии сердца и магистральных сосудов взрослым пациентам с ОАС для оценки их структурно-функциональных изменений [35, 72].

ЕОК нет (УУР В, УДД 2).

Комментарии: У маленьких детей и новорожденных, как правило, достаточно ЭхоКГ, катетеризации и/или КТ. Проведение МРТ исследования у новорожденных имеет технические сложности и ограниченную доступность, поэтому рутинно не проводится [73, 76]. В то же время, МРТ сердца улучшает возможности визуализации, особенно для оценки перегрузки желудочков сердца и количественного определения шунта. Метод позволяет получить трехмерные анатомические

реконструкции с высоким пространственным и временным разрешением, проводить объемные измерения, оценку сосудов и фиброзных изменений миокарда. МРТ применяется у взрослых с ОАС в следующих клинических ситуациях:

- в качестве альтернативы ЭхоКГ, когда оба метода могут дать сходную информацию. ЭхоКГ превосходит МРТ при оценке градиентов и уровня давления в легочной артерии, выявлении небольших, высокомобильных структур, таких как вегетации;
- как дополнительный метод, когда получены неоднозначные или пограничные данные ЭхоКГ, например, объемы и фракция выброса ЛЖ, что может иметь решающее значение в тактике лечения взрослых пациентов с ОАС, например, в оценке объема перегрузки и клапанных регургитаций;
- МРТ более информативна в сравнении с ЭхоКГ при количественной оценке объемов и фракции выброса ПЖ, обструкции выносящего тракта ПЖ, легочной регургитации, оценке легочных артерий (стенозов, аневризм) и аорты (аневризма, расслоение, коарктация); системных и легочных вен (аномальный дренаж, обструкции и т.д.), коллатералей и артериовенозных мальформаций (превосходит возможности КТ), при ишемической болезни сердца (ИБС) (уступает КТ), оценке внутри- и экстракардиальных масс (уступает КТ), количественной оценке массы миокарда (ЛЖ и ПЖ), выявление и количественная оценка фиброза миокарда/рубца (при исследовании с гадолинием выявляется улучшение в отсроченную фазу); характеристика ткани (фиброз, жир и т.д.) [72].
- МРТ в целом показано при недостаточной информативности полученных данных при стандартном ЭхоКГ исследовании [49].
- в МРТ реализована возможность неинвазивного измерения гемодинамических параметров на основе скоростного фазного картирования с определением степени регургитации и отношения Q_p/Q_s при ОАС [77].
- применение контрастного усиления с гадолинием позволяет проводить МРТ исследования для коронарных артерий при ОАС [77].
- Рекомендуется зондирование камер сердца всем пациентам при повышении давления в легочной артерии по данным ЭхоКГ для определения легочного сосудистого сопротивления и операбельности порока [3, 4, 7, 12, 27, 28, 37]. Катетеризация сердца и сосудов при ОАС абсолютно показана по достижении возраста без операции 6 мес. и старше [7].

ЕОК IC-EO (УУР С, УДД 5).

Комментарии: Для диагностики изолированных форм ОАС проведение катетеризации сердца сегодня не применяется рутинно в отношении детей до 6 мес. [7]. Методика зарезервирована для случаев с атипичной картиной, например, выраженный цианоз, или с подозрением на сложную анатомию ветвей ЛА, например, одностороннее кровоснабжение легкого через коллатерали. Напротив, при обследовании более старших детей и взрослых с наличием ЛГ инвазивное обследование обычно показано [7, 30, 39, 41]. План обследования при этом не должен быть чрезмерным и, в случае сочетания ОАС с синдромом Эйзенменгера или высокой ЛГ, от проведения ангиокардиографии, при наличии информации об анатомии дефекта по данным других методов, и вовсе следует воздержаться, выполнив только катетеризацию полостей сердца с определением давления в камерах сердца и расчетом величины периферического сопротивления. Катетеризация предполагает измерение давлений (систолического, диастолического, среднего) в легочной артерии и аорте, определение газового состава крови в обоих предсердиях, лёгочной артерии и аорте, и расчёт показателя ЛСС. Также катетеризация сердца остается стандартным исследованием для точной постановки диагноза ЛГ и выбора метода оптимального лечения у взрослых больных с ОАС и ЛГ.

- Рекомендуется всем взрослым больным с синдромом Эйзенменгера одновременно с зондированием камер сердца проведение исследований, направленных на диагностическую визуализацию [3, 4, 7, 12, 27, 28, 37, 204]

ЕОК I C-EO (УУР C, УДД 5).

Комментарии: проведение катетеризации камер сердца и исследований, направленных на диагностическую визуализацию при синдроме Эйзенменгера, необходимо для получения необходимых данных и исключения других потенциальных причин, способствующих право-левому сбросу или ЛГ [3, 4, 7, 12, 27, 28, 37, 204]

- Рекомендуется проведение тестов на вазореактивность во время зондирования камер сердца для установления операбельности – возможности радикальной коррекции у больных с ОАС и ЛГ [3, 4, 7, 12, 27, 28, 37, 78, 79, 80, 81, 82, 112, 204].

ЕОК IC (УУР C, УДД 5).

Комментарии: см. клинические рекомендации по ЛГ, в том числе хронической тромбоэмболической ЛГ, утвержденные Министерством Здравоохранения Российской Федерации [204].

- Рекомендуется проведение коронарографии (А06.10.006) взрослым пациентам с ОАС перед операцией коррекции ВПС при наличии симптомов стенокардии или факторов риска ишемической болезни сердца [35, 85].

ЕОК IIaB (УУР С, УДД 5).

- Рекомендуется в случае низкого или промежуточного риска коронарного атеросклероза с диагностической целью в качестве альтернативы коронарографии взрослым пациентам с ОАС перед операцией коррекции ВПС можно рассматривать компьютерно-томографическую коронарографию (А06.10.006.001) [34, 71, 134, 136, 138, 175].

ЕОК IIaB (УУР 5, УДД С).

2.5 Иные диагностические исследования

- Рекомендуется проведение теста 6-минутной ходьбы для исследования переносимости физических нагрузок с оценкой индекса одышки по Боргу у взрослых с ОАС, осложненным ЛГ [35, 37, 48, 45, 48, 49, 86, 87, 204].

ЕОК IC (УУР С, УДД 5).

Комментарии: Тест 6-минутной ходьбы (ТШХ) является наиболее простым методом оценки функциональных возможностей пациентов [35]. Дистанция в ТШХ обратно коррелирует с функциональным классом (ВОЗ). Тест обычно дополняется оценкой индекса одышки по Боргу и пульсоксиметрией [35]. Снижение насыщения кислородом артериальной крови более чем на 10% во время ТШХ указывает на повышенный риск летальности. Динамика дистанции в ТШХ явилась первичной конечной точкой в большинстве рандомизированных исследований у больных с ЛАГ [35, 48].

- Перед выпиской из стационара всем пациентам с целью контроля после выполненного оперативного вмешательства рекомендуется выполнить регистрацию электрокардиограммы [37, 47, 49].

ЕОК нет (УУР С, УДД 5).

3. Лечение, включая медикаментозную и немедикаментозную терапии, диетотерапию, обезболивание, медицинские показания и противопоказания к применению методов лечения

3.1 Консервативное лечение

Поддерживающая терапия

Тактика лечения ОАС определяется степенью гемодинамически значимых нарушений и известным для него прогнозом. Оперативное лечение показано во всех случаях, кроме неоперабельных. Для детей, поддающихся терапии, возможно отсрочить проведение оперативного вмешательства в случаях высокого риска оперативного лечения.

- При отсутствии прогрессирования явлений НК, нарастания ЛГ и удовлетворительном наборе массы тела ребенком, хирургическое вмешательство **рекомендуется** проводить по достижению возраста 3-6 недель [89, 90]. В случаях отсутствия ответа на терапию, рассмотреть вопрос о возможности оперативного лечения без искусственного кровообращения или гибридным методом [72, 73].

ЕОК I (УУР С, УДД 5).

Комментарии: У пациентов периода новорожденности вопрос о сроках оперативного лечения необходимо решить на первой неделе жизни [4]. Оптимальный срок оперативного лечения в 3-6 недель означает проведение операции в указанные сроки при возможности медикаментозного контроля СН до операции. В случаях прогрессирования СН, не смотря на адекватное терапевтическое лечение, хирургическое лечение проводится, как только это становится возможным [89, 90].

- У детей первых недель жизни при признаках гиперволемии малого круга кровообращения и явлениях недостаточности кровообращения **рекомендуется** соответствующая медикаментозная терапия с решением вопроса о возможности оперативного лечения [7, 37, 47, 91, 92].

ЕОК I (УУР С, УДД 5).

Комментарии: У пациентов периода новорожденности при высоком риске оперативного лечения по причине сопутствующих ВПС и/или иных отягощающих факторов и с проявлениями сердечной недостаточности целесообразно прибегнуть к консервативной терапии с использованием диуретиков (C03), бета-адреноблокаторов (C07A), ингибиторов АПФ (код C09AA). Лечение должно быть «мостом» до хирургической коррекции ВПС.

- Антикоагулянтная терапия **не рекомендуется** взрослым пациентам с ОАС и ЛГ при отсутствии фибрилляции предсердий, любых протезов клапанов или сосудистых протезов [93, 94].

ЕОК ІВ (УУР С, УДД 5).

Комментарии: У взрослых больных с ОАС, ЛГ при трепетании/фибрилляции предсердий целевое международное нормализованное отношение (МНО) составляет 2–2,5; наличии механического клапана - 2–3. У пациентов с высокой ЛГ имеется повышенный риск тромбозов, однако отмечается и повышенный риск кровотечений. При развитии ЛГ часто отмечаются пристеночные тромбы в расширенных, часто аневризматически, частично кальцинированных легочных артериях [62]. Женский пол, низкая сатурация венозной крови кислородом, пожилой возраст, бивентрикулярная дисфункция и расширенные легочные артерии являются факторами риска тромботических осложнений у больных с ВПС, осложненными высокой ЛГ, включая больных с ОАС [62]. Цереброваскулярные нарушения могут быть обусловлены парадоксальными эмболиями, реологическими факторами (микроцитоз), эндотелиальной дисфункцией и атеросклеротическими изменениями. Роль выраженности вторичного эритроцитоза, как возможного фактора риска, не установлена [59]. Микроцитоз, вызванный дефицитом железа по причине флеботомии, является независимым предиктором цереброваскулярных событий [51].

- Назначение антитромботических средств (В01) не рекомендуется пациентам с ОАС и ЛГ в связи с повышенным риском кровотечений и недоказанной эффективностью [37, 93].

ЕОК ІаВ (УУР С, УДД 5).

Комментарии: Рандомизированные контролируемые исследования с целью изучения эффективности/безопасности терапии антитромботическими средствами (В01) у пациентов с ОАС, в том числе с ЛГ, не проводились. Антитромботические средства применяются только при наличии показаний для лечения сопутствующей патологии.

Сердечная недостаточность – наиболее возможная проблема взрослых пациентов с некоррегированным ОАС или резидуальными проблемами после хирургической коррекции данного порока. Терапия в таких случаях осуществляется с использованием принятых рекомендаций по лечению сердечной недостаточности [95].

- «Петлевые» диуретики рекомендуются пациентам с ОАС с сердечной недостаточностью для купирования отечного синдрома [42, 56, 182, 183, 184]

ЕОК нет (УУР С, УДД 5).

Комментарии: *Рандомизированные контролируемые исследования по применению диуретиков при ОАС, как и при многих других ВПС, отсутствуют, однако клинические данные демонстрируют отчетливое улучшение симптоматики при использовании петлевых диуретиков у пациентов с НК. При назначении диуретиков следует избегать форсированного диуреза и тщательно мониторировать системное АД, уровни электролитов, креатинина, мочевины крови и гематокрита, чтобы избежать гемоконцентрации в ответ на снижение внутрисосудистого объема крови, гипокалиемии, преренальной недостаточности. В условиях выраженной системной гипотонии и анасарки целесообразно внутривенное капельное введение фуросемида** под контролем системного АД, центрального венозного давления и почасового диуреза. При наличии показаний следует рассматривать инотропную поддержку под контролем гемодинамики в условиях реанимационного отделения.*

Рекомендуется назначение #дигоксина** (твердая лекарственная форма off-label у детей до 3-х лет) пациентам с ВПС, в том числе, для контроля частоты сердечных сокращений при сердечной недостаточности. Поддерживающая суточная доза 8 мкг/кг для детей до 1 года и новорожденных при пероральном приеме, у детей от 1 года до 2 лет 10-12 мкг/кг/сут и старше 2 лет 8-10 мкг/кг/сут; при внутривенном доза составляет 75% от пероральной [37, 98, 185, 186, 188].

ЕОК IV (УУР C, УДД 5).

Комментарии: *#Дигоксин** (твердая лекарственная форма off-label у детей до 3-х лет) позволяет контролировать частоту сердечных сокращений у больных с наджелудочковыми аритмиями, которые ассоциируются с дисфункцией желудочков. Препарат повышает сократительную функцию ПЖ у больных с ЛГ, при патологии легких и бивентрикулярной хронической сердечной недостаточности. Требуется контроль терапевтического уровня дигоксина** в сыворотке крови (от 0,8 до 2 нг/мл) [37].*

- **Рекомендуется** назначение препаратов у пациентов грудного возраста с ОАС, который относится к ВПС с лево-правым сбросом, при декомпенсации НК для улучшения регионарной перфузии, сократительной способности желудочков сердца и купирования застойных явлений, комбинированной терапии по примерной схеме: бета-адреноблокаторы, #дигоксин** и диуретики [37, 97, 98].

ЕОК нет (УУР C, УДД 5).

Комментарии: *изолированное назначение в этой ситуации #дигоксина** не эффективно и клинический эффект монотерапии существенно ниже, нежели*

комбинированного лечения [97]. Режимы дозирования: #метопролол** при явлениях развития дилатационной кардиомиопатии стартовая доза 0,1 мг/кг на прием дважды в сутки с постепенным титрованием до 0,9 мг/кг сутки перорально (стандартная доза #метопролола** составляет 0,25 мг/кг/сутки с интервалом приемы 12 часов [188]), #пропранолол** 1-2 мг/кг на прием три раза в день, фуросемид** 0,5-2 мг/кг на прием дважды в сутки [37]. #Дозировка дигоксина** см. выше.

- Рекомендуется при декомпенсации НК для улучшения сократительной способности желудочков сердца и поддержания перфузионного давления назначение инотропных препаратов (Кардиотонические препараты, кроме сердечных гликозидов, код С01С и код С01СХ) у пациентов с ВПС, включая ОАС [37, 99].

ЕОК нет (УУР С, УДД 5).

Комментарии: Для повышения сердечного выброса применяются кардиотонические препараты, кроме сердечные гликозидов, код С01С и код С01СХ (добутамин**, допамин и, при необходимости, для поддержания артериального давления, норэпинефрин**. Выбор в пользу добутамина** предпочтителен при высокой ЛГ, учитывая влияние препарата на величину ЛСС [45, 142].

- Рекомендуется всем пациентам с ОАС при выявлении ЛГ проведение комплекса лечебно-диагностических мероприятий и процедур, в соответствии с соответствующими Российскими клиническими рекомендациями по ЛГ [204].

ЕОК IV (УУР С, УДД 5).

Комментарии: клинические рекомендации по ЛГ, в том числе хронической тромбоэмболической ЛГ, утверждены и используются в зависимости от конкретной клинической ситуации применительно к каждому этапу обследования и лечения, включая проведение специфических исследований и тестов на обратимость ЛГ, назначение специфической современной моно- и комбинированной терапии ЛГ препаратами всех известных групп и оценку возможности оперативного лечения основного ВПС, приведшего к развитию ЛГ [25, 34, 44, 45, 48, 78, 81, 82, 84, 86, 169, 145, 146, 147, 148, 149, 150, 151, 143, 144, 171, 204].

3.2 Хирургическое лечение

- Наличие данного порока само по себе является показанием для оперативного лечения во всех случаях при условии операбельности. Хирургическое лечение

рекомендуется пациентам с ОАС с лево-правым сбросом или преимущественно лево-правым, как основным критерием операбельности, и проявлениями НК, не поддающимся терапевтическому лечению [4, 12, 49, 48, 89, 82, 90, 92].

ЕОК IC (УУР C, УДД 5).

Комментарии: учитывая плохой прогноз и выраженность гемодинамических нарушений в подавляющем большинстве типичных случаях из-за наличия большого сброса крови «слева-направо», следует иметь в виду высокую вероятность раннего развития ЛГ, кардиомегалии, рецидивирующих пневмоний, изменений миокарда и летального исхода. Соответственно своевременное оперативное лечение необходимо проводить у детей грудного возраста и элективно у новорожденных. Сообщается и о возможности радикального лечения в группах больных в возрасте старше года, и даже в подростковом возрасте [46]. Однако, если в первом случае это выборочные и малочисленные группы, то в более старшем это редкие, отдельные наблюдения пациентов, которые курабельными и имели обратимыми изменениями в легких с положительными тестами на вазореактивность [3, 28, 34, 41, 42, 46, 52, 70, 74]. Механизмы данной компенсации плохо объяснимы, и чаще эти больные имеют стенозы ветвей ЛА с так называемым «защищенным» легочным кровотоком [122]. Успешное оперативное лечение в более старшем возрасте и у взрослых является предметом крайне редких сообщений [52, 70, 74]. Намного чаще встречаются описания отказа от хирургического лечения и назначения консервативной терапии у взрослых с ОАС и синдромом Эйзенменгера [52, 70, 74].

- Хирургическое лечение рекомендуется пациентам с ВПС с сохраняющимся лево-правым сбросом при соотношении объемов кровотока по малому и большому кругам кровообращения (Q_p/Q_s) более 1,5 при величине систолического давления в лёгочной артерии менее 50% от системного давления и ЛСС не более 1/3 от системного [47, 49, 82, 90].

Комментарии: Если возраст больных с ОАС старше 6 мес., то как правило, соотношение Q_p/Q_s снижается по причине развития тяжелой ЛАГ. Возможность реверсии соотношения Q_p/Q_s к значениям 1,5 и более следует оценивать путем проведения теста на вазореактивность. Цель исследования - решение о возможности радикальной коррекции [7, 43, 47]. Сегодня для теста на вазореактивность широко применяется проба с оксидом азота. Данные обследования

рекомендуется проводить в специализированных центрах, где помощь оказывается многопрофильной командой (врачи-кардиологии и врачи-анестезиологи-реаниматологи, служба сердечно-сосудистой хирургии, клинические медсестры, врачи-радиологи, психологическая поддержка, соответствующие специалисты по вызову) [37, 77, 78, 66, 80, 81]. Ориентировочная оценка степени ЛГ учитывает оксигенацию. Насыщение крови кислородом в пределах 85% и выше у детей грудного возраста с типичной физиологией обычно свидетельствует о высоком уровне легочного кровотока с высоким отношением Q_p/Q_s при умеренно повышенном ОЛС (в пределах 2-4 Ед Вуда/м²) [84]. Снижение насыщения крови кислородом менее 80% свидетельствует о снижении уровня легочного кровотока (Q_p) и резко возросшем ОЛС с сомнительной перспективой выполнения радикальной коррекции.

ЕОК IC (УУР C, УДД 5).

- Хирургическое лечение **рекомендуется** пациентам с ОАС с лево-правым сбросом или преимущественно лево-правым и проявлениями НК, поддающимися терапевтическому лечению в возрасте 3-6 недель [44, 48, 66, 74, 102, 123, 124].

ЕОК IC (УУР C, УДД 4).

Комментарии: для случаев, когда выраженность клинических проявлений и степень ЛГ минимальная, а стандартная терапия НК позволяет контролировать состояние пациента, допускается тактика консервативного ведения до достижения более старшего возраста после раннего неонатального периода новорожденности, т.е. 7-8 суток жизни, в случаях успешного медикаментозного контроля, стабильном состоянии и достаточных темпах развития ребенка, возрастной интервал на момент радикальной коррекции составляет от 1 до 3 мес. [4, 123, 124].

- Одномоментное хирургическое лечение **рекомендуется** пациентам с ОАС с лево-правым сбросом или преимущественно лево-правым и проявлениями НК, при сочетании с другими ВПС [7, 84, 125, 126].

ЕОК IC (УУР C, УДД 4).

Комментарии: для случаев, когда выраженность клинических проявлений и степень ЛГ значимая, а терапия НК не позволяет рассчитывать на стабилизацию состояния больного с ОАС в сочетании с другими ВПС, необходимо рассмотреть вопрос об одномоментной коррекции [127, 128, 129, 130]. Несмотря на то, что

послеоперационная летальность в этих случаях высокая, тактика длительного откладывания оперативного лечения нецелесообразна при сопутствующих критических ВПС, требующих хирургического лечения и имеющих без операции неблагоприятный прогноз [4, 127, 128, 129, 130]. В случаях, когда радикальная коррекция в условиях искусственного кровообращения сопряжена с чрезмерным риском (низкая масса тела, недоношенность, сложная анатомия сопутствующих ВПС и др.), рассматривается возможность этапного паллиативного лечения или гибридного метода [4, 127, 128, 129, 130].

- Операцию по поводу коррекции изолированного ОАС рекомендуется в типичных случаях выполнять с применением любого сертифицированного материала (медицинским изделием, имеющее регистрационное удостоверение: заплата, кондуит, гомографт) [4, 7, 133].

ЕОК IC (УУР C, УДД 5).

Комментарии: коррекция изолированного ОАС включает четыре основных этапа: 1. разделение тункуса и ветвей легочной артерии; 2. Восстановление целостности аорты; 3. Закрытие ДМЖП; 4. Создание выхода из правого желудочка в систему легочной артерии при помощи различных способов (с использованием собственных тканей, при помощи кондуитов) [4, 12, 45]. Вскрытие тункуса на первом этапе аорты позволяет контролировать устья коронарных артерий и оценить анатомию и необходимость пластики трукункального клапана [7]. Дефект стенки аорты, возникающий после иссечения устьев ветвей легочной артерии на площадке или отдельными устьями, в зависимости от типа ОАС, закрывается заплатой из аутоперикарда или иного сертифицированного материала или путем ушивания двухрядным непрерывным швом [4, 12, 45, 136]. Первый способ более надежен в плане предупреждения деформации корня нео-аорты и устьев коронарных артерий [7]. Возможен способ полного пересечения ОАС на уровне легочных артерий, который некоторые авторы применяют во всех случаях, включая т.н. I ½ тип, кроме I типа [136]. Это позволяет в последующем восстановить целостность нео-аорты без применения дополнительных заплат, обеспечить симметричность корня и его уменьшение в диаметре при анастомозировании с дистальным участком [136]. Закрытие ДМЖП выполняется из правожелудочкового вентрикулотомного доступа заплатой из синтетического или биологического материала с фиксацией непрерывным или отдельными швами [4, 7].

- Хирургическое закрытие ОАС рекомендуется пациентам с развившейся легочной гипертензией по тем же принципам, что и при других ВПС, сопровождающихся массивным лево-правым сбросом крови. При значениях ОЛС 3-5 единиц Вуда/м² (допустимо до 8 единиц Вуда/м² при положительном тесте на вазореактивность), и сохраняющимся гемодинамически значимым лево-правым сбросом ($Q_p/Q_s > 1,5$) больные являются операбельными [81, 131, 132].

ЕОК IIaC (УУР C, УДД 5).

Комментарии: для случаев, когда ОЛС превышает 8 единиц Вуда/м² тест на вазореактивность считается положительным, если происходит более чем на 20% снижение ОЛС и ОЛС/ОПС относительно исходных значений с соответствующими итоговыми значениями ОЛС менее 6 единиц Вуда/м² и ОЛС/ОПС менее 0,3 [3, 47, 131, 132].

У взрослых больных снижение насыщения при нагрузке также признак возможной неоперабельности, поскольку свидетельствует о фиксированном уровне легочного кровотока и увеличении уровня право-левого сброса в ответ на снижение ОПС, возникающее при нагрузке [7]. Однако, в каждом случае решение следует принимать индивидуально в экспертном центре [47, 131, 132].

- Создание выхода из правого желудочка в легочную артерию при радикальной операции по поводу коррекции изолированного ОАС рекомендуется в типичных случаях выполнять с применением любого сертифицированного материала (медицинским изделием, имеющее регистрационное удостоверение: заплата, клапаносодержащий кондуит, гомографт) [4, 7, 133].

ЕОК IC (УУР C, УДД 5).

Комментарии: Создание выхода в легочную артерию осуществляется при помощи кондуита необходимого диаметра с фиксацией дистального и проксимального анастомозов непрерывным швом [4, 7]. При наличии достаточно развитого сегмента ствола легочной артерии и/или доступном расстоянии для создания прямого анастомоза с тканями легочной артерии с краями предполагаемого вентрикулотомного разреза, возможно создание выхода из правого желудочка собственными тканями (методика Barbero-Marcial). При выборе этого метода этап разделения ОАС и ветвей легочной артерии выполняется без отсечения последних. Для этого вскрывается передне-верхний аспект левой легочной артерии с продлением

разреза на корень ОАС в направлении левого синуса Вальсальвы и после ревизии устьев коронарных артерий и ветвей легочной артерии, трункального клапана, выполняется септация нео-аорты и ствола легочной артерии из сертифицированного материала. После закрытия ДМЖП из вентрикулотомного доступа, формируется задняя стенка тоннеля в легочную артерию из правого желудочка по типу «флэп» за счет стенки легочной артерии и тканей разреза ОАС. Передняя стенка формируется отдельной заплатой из аутоперикарда или другого сертифицированного материала [7]. Модификацией метода является применения в качестве «вставки» тканей ушка левого предсердия [137]. Окончательный выбор методики определяется тем, что требует конкретная анатомическая ситуация, а также предпочтениями хирурга [2, 4, 26, 38, 136, 137, 138, 139, 140]

- при коррекции ОАС в условиях искусственного кровообращения для обеспечения адекватной перфузии и эффективной доставки кардиopleгического раствора к миокарду рекомендуется контроль ветвей легочной артерии с возможностью их пережатия на определенных этапах операции [2, 4, 26, 38].

ЕОК I C (УУР C, УДД 5).

Комментарии: так, при начале искусственного кровообращения необходимо пережать ветви легочной артерии, которые предварительно обходят и контролируют турникетами или лентами из тесьмы. После пережатия аорты и антеградного введения кардиopleгии в корень ОАС ветви также должны оставаться пережатыми [136].

- При наличии выраженной регургитации трункального клапана при коррекции ОАС рекомендуется одномоментное устранение клапанной патологии [2, 4, 26, 38].

ЕОК I C (УУР C, УДД 5).

Комментарии: при наличии значимой регургитации трункального клапана имеются особенности доставки кардиopleгического раствора к миокарду. Так, при начале искусственного кровообращения следует учитывать опасность перерастяжения миокарда как следствие ослабления сократительной активности при использовании гипотермии. Установка левожелудочкового дренажа может не решить проблему, т.к. это дополнительно способно вызвать системное обкрадывание при перфузии. Кроме того, у новорожденных функция его не всегда надежна [136]. В такой

ситуации необходимо быстрое пережатие аорты, вскрытие ОАС с введением, как вариант, первой дозы кардиopleгии антеградно и второй дозы кардиopleгии селективно в устья коронарных артерий или ретроградно, через коронарный синус [4, 12, 34, 45, 136].

- Хирургическая коррекция ОАС **не рекомендуется** при синдроме Эйзенменгера и выраженной легочной гипертензии, которая сопровождается десатурацией, вызванной физической нагрузкой [39, 46, 50, 52].

ЕОК ШС (УУР С, УДД 5).

Комментарии: *Клинические данные не позволяют точно определить пороговые значения десатурации при ОАС, однако, по опыту большинства исследователей, за пороговые значения принимается сатурации кислорода в артериальной крови менее 80% [84].*

Персистенция ОАС сопряжена со следующими рисками у взрослых пациентов:

1. *развитие синдрома Эйзенменгера;*
 2. *риск парадоксальных тромбоэмболий при венозных тромбозах или трансвенозной электрокардиостимуляции;*
 3. *риск развития аритмий, в том числе жизнеугрожающих аритмий, при синдроме Эйзенменгера;*
 4. *риск развития и прогрессирования НК, чаще - правожелудочковой [141].*
- **Рекомендуется** трансплантация легких с коррекцией ОАС или трансплантация комплекса сердце-легкие пациентам с ЛАГ при неэффективности комбинированной специфической терапии [28, 82].

ЕОК ПЬС (УУР С, УДД 5).

Комментарии: *Трансплантация легких с коррекцией ВПС или комбинированная трансплантация комплекса сердце–легкие показана пациентам с синдромом Эйзенменгера при наличии предикторов неблагоприятного прогноза – прогрессирующее ухудшение функционального и гемодинамического статуса, рефрактерная НК. Согласно данным регистра Международного общества трансплантации сердца и легких, при синдроме Эйзенменгера вследствие простых пороков изолированная трансплантация легкого с одновременной коррекцией порока может быть методом выбора. Однако при септальных дефектах лучшие исходы наблюдаются при трансплантации комплекса сердце–легкие [49, 142]. За последнее годы улучшились результаты лечения: 5- и 10-летняя выживаемость достигла 52-*

75% и 45-66% соответственно [49, 142, 143]. Согласно данным этого же регистра, частота трансплантаций комплекса сердце-легкие по поводу ВПС составляет 35.7% от общего количества диагнозов у реципиентов, ЛГ соответственно - 27.6%. Следует отметить, что показания к подобному лечению не стандартизованы; сравнительные исследования не проводились и данные об успешных исходах ограничены [144, 145, 146, 147].

- У взрослых больных после ранее перенесенной радикальной операции по поводу ОАС при помощи кондуита при наличии умеренной и более степени регургитации или умеренного или более выраженного стеноза на кондуите рекомендуется повторное вмешательство, если присутствуют жалобы на снижение физической активности или наличие нарушений ритма сердца [39, 40, 41, 42, 43, 44, 149].

ЕОК II а В- NR (УУР С, УДД 4).

Комментарии: Резидуальные или вновь возникающие нарушения со стороны выводного тракта правого желудочка в систему легочной артерии после коррекции целого ряда врожденных пороков развития конотрункуса, в том числе и после коррекции ОАС, широко известная проблема. При имплантации кондуита может наблюдаться как обструкция, так и прогрессирование недостаточности клапана. При использовании способа реконструкции выхода из правого желудочка собственными тканями, также имеется риск обструкции, но наряду с этим возникает недостаточность запирающего моностворчатого элемента, или прогрессирует дилатация правых камер при бесклапанной методике [4, 12, 34, 45, 136, 155].

- У взрослых больных после ранее перенесенной радикальной операции по поводу ОАС при помощи кондуита при отсутствии симптомов и при наличии выраженной степени регургитации или выраженного стеноза на кондуите рекомендуется повторное вмешательство, если выявляется снижение фракции выброса правого желудочка или его дилатация [39,40, 41, 42, 43, 44, 149].

ЕОК II б В- NR (УУР С, УДД 4).

Комментарии: Высокая предрасположенность к повторным вмешательствам после радикальной коррекции ОАС обусловлена исходной анатомией порока и необходимостью применения кондуитов и иных сложных методик создания выхода

из правого желудочка в систему легочной артерии. Своевременная повторная операция для устранения прогрессирующей обструкции или длительно имеющейся клапанной недостаточности легочной артерии позволяет предупредить патологические изменения со стороны миокарда, кардиомегалию и нарушения ритма сердца [4, 12, 34, 45, 136, 149, 226, 227].

3.3 Эндоваскулярные вмешательства

- У взрослых больных после ранее перенесенной радикальной операции по поводу ОАС при помощи кондуита или иной методики при наличии гемодинамически значимой обструкции **рекомендуется** эндоваскулярная балонная дилатация как паллиативная мера для устранения обструкции или как пробная процедура для оценки податливости области обструкции перед имплантацией стента в зону обструкции [156, 157, 158].

ЕОК ПЬ С (УУР С, УДД 5).

Комментарии: *Чрескожная балонная дилатация стенозированного кондуита сегодня рассматривается как процедура, имеющая сравнительно кратковременный и, не всегда достижимый, положительный эффект [156]. Это объясняется природой обструкции кондуита в отдаленные сроки, включающей перерост кондуита, пролиферацию интимы, кинкинг и внешнее сдавление, кальциноз и дегенерацию клапана.*

[156].

- Чрескожная имплантация стента у взрослых больных после радикальной коррекции ОАС при помощи кондуита **рекомендуется** при преобладающей и гемодинамической значимой обструкции кондуита, когда предполагается, что (а) имплантация стента существенно продлит функцию кондуита до того момента, когда потребует последующее вмешательство, (б) возможная в результате стентирования регургитация будет хорошо переноситься, (в) имплантация стента не вызовет деформации области бифуркации ветвей легочной артерии и не скомпрометирует коронарный кровоток [156, 157, 158].

ЕОК І В (УУР С, УДД 4).

Комментарии: *Чрескожная имплантация стента в кондуит представляет собой определенную альтернативу открытому хирургическому лечению у взрослых пациентов с дисфункцией кондуита. Не смотря малоинвазивный характер, возможны серьезные осложнения, включающий разрыв кондуита, появления тяжелой клапанной регургитации и компрессию коронарных артерий. Для предупреждения*

этого соответственно необходимо избегать при выборе стента размеров, превышающих диаметр кондуита и оценивать удаленность коронарных артерий от области имплантации стента по данным коронарографии [156].

4. Медицинская реабилитация и санаторно-курортное лечение, медицинские показания и противопоказания к применению методов реабилитации, в том числе основанных на использовании природных лечебных факторов.

- В течение 6 месяцев после выполнения хирургической коррекции ОАС в условиях искусственного кровообращения пациенту с осложнённым течением послеоперационного периода (резидуальная ЛГ, НК, инфекционные осложнения, повторные хирургические вмешательства в течение одной госпитализации) рекомендуется пройти реабилитацию в условиях специализированного лечебного учреждения кардиологического профиля [205,161,206,207].

ЕОК нет (УУР С, УДД 5).

Комментарии: После коррекции ОАС могут встречаться следующие состояния:

- *Остаточный сброс или реканализация ДМЖП могут встречаться в 30% случаев после коррекции порока. В подобных случаях реоперация показана только при гемодинамически значимом сбросе [208].*
- *Персистенция ЛГ может наблюдаться и после успешной коррекции ВПС. Персистирующая ЛГ после коррекции ОАС относится к 1-ой группе [81]. При наличии клинических проявлений, её лечение осуществляется в соответствии с имеющимися рекомендациями [35].*
- *Аортальная регургитация. Может явиться следствием исходной анатомии дефекта или створки аортального клапана. Её частота достигает 5-20% [209,210,211]. Аортальная регургитация может прогрессировать и её встречаемость увеличивается с возрастом. Прогрессирует обычно медленно и этот процесс весьма индивидуален. Наблюдение и (при необходимости) хирургическое лечение осуществляются в соответствии с принятыми*

рекомендациями [212]. Хотя взгляды на оптимальное время и способ коррекции остаются противоречивыми [211].

- *Нарушения ритма и проводимости (желудочковые, наджелудочковые аритмии, блокада ножек пучка Гиса, атриовентрикулярные блокады и внезапная сердечная смерть) могут возникать как непосредственно после хирургической коррекции, так и в более отдаленные сроки [208,213].*
- **Рекомендуется** ограничить физическую нагрузку в течение трех месяцев с момента выписки из стационара [207, 214].

ЕОК нет (УУР С, УДД 5).

Комментарии: *Через 6 месяцев после устранения ОАС пациенты могут быть допущены к занятиям всеми соревновательными видами спорта при отсутствии: 1) признаков легочной артериальной гипертензии; 2) симптомных тахиаритмий или АВ блокады II или III степени; 3) признаков дисфункции миокарда; 4) желудочковой или предсердной тахикардии.*

5. Профилактика и диспансерное наблюдение, медицинские показания и противопоказания к применению методов профилактики

Прогноз после хирургической или эндоваскулярной коррекции ОАС благоприятный при условии своевременной коррекции ВПС. Продолжительность жизни и физическая работоспособность могут быть ограничены при наличии лёгочной гипертензии. В наибольшей степени это выражено у пациентов с синдромом Эйзенменгера. У пациентов с не оперированными гемодинамически незначимыми ОАС прогноз благоприятный в отсутствии риска развития осложнений (бактериальный эндокардит, недостаточность аортального клапана) [7, 215].

- **Рекомендуется** диспансерное наблюдение за пациентами с ОАС после хирургического или эндоваскулярного вмешательства [216, 217].

ЕОК ПаВ (УУР С, УДД 5).

Комментарии: *Частота диспансерного наблюдения у врача-детского кардиолога/врача-кардиолога - через месяц, 3, 6 и 12 месяцев после операции. В комплекс диспансерного наблюдения включаются ЭКГ и ЭхоКГ, а также при необходимости, тесты с дозированной физической нагрузкой и пульсоксиметрия.*

Дальнейшее наблюдение пациентов осуществляется с интервалом 3-36 месяцев [216 217,218].

После выполнения операции (открытой/эндоваскулярной) рекомендуется находиться на диспансерном учёте в течение года, далее по показаниям. Пациенты с дисфункцией ЛЖ, остаточным шунтом, ЛАГ, аортальной регургитацией, обструкцией выносящего тракта желудочков сердца должны наблюдаться ежегодно в специализированных центрах. У пациентов с небольшим врожденным или остаточным ОАС при сохранной функции ЛЖ, отсутствии ЛГ и других поражений возможно рассматривать визиты наблюдения с интервалом 3-5 лет. После эндоваскулярного вмешательства необходимо регулярное наблюдение в течение первых 2 лет, далее в зависимости от результата - каждые 2-4 года.

При определении кратности наблюдения следует руководствоваться наличием симптомов сердечной недостаточности, состоянием гемодинамики, наличием нарушений ритма сердца, гипоксемии и др. В зависимости от этих факторов всех пациентов с ВПС можно разделить на четыре группы (A, B, C, D):

Группа А

- сердечная недостаточность ФК I;
- отсутствие анатомических гемодинамических нарушений;
- отсутствие нарушений ритма сердца;
- нормальная функция печени, почек и лёгких.

Группа В

- сердечная недостаточность ФК II;
- минимальный стеноз и/или недостаточность клапанов (I степени),
- незначительная дилатация аорты или желудочка (-ов);
- ФВ ЛЖ не менее 50 %, ФВ правого желудочка не менее 40%;
- гемодинамически не значимые внутрисердечные шунты ($Qp/Qs < 1,5$);
- отсутствие гипоксемии;
- нарушения ритма сердца, не требующие лечения;
- отсутствие признаков ЛГ;

- нормальная функция почек и печени.

Группа С

- сердечная недостаточность ФК III;
- умеренный или значительный стеноз и/или недостаточность клапанов (II-III степени), стенозы артерий или вен, умеренная дилатация аорты или желудочка (-ов);
- ФВ ЛЖ 40-49 %, ФВ ПЖ 35-39%;
- гемодинамически значимые внутрисердечные шунты ($Q_p/Q_s \geq 1,5$);
- умеренно выраженная гипоксемия ($SatpO_2 \geq 85\%$);
- нарушения ритма сердца, контролируемые терапией;
- лёгочная гипертензия (ФК лёгочной гипертензии I-II);
- нарушения функций внутренних органов, контролируемые терапией.

Группа D

- сердечная недостаточность ФК IV;
- значительная дилатация аорты;
- выраженная гипоксемия ($SatpO_2 < 85\%$);
- нарушения ритма сердца, рефрактерные к терапии;
- лёгочная гипертензия (ФК лёгочной гипертензии III-IV);
- нарушения функций внутренних органов рефрактерные к проводимой терапии.

В зависимости от принадлежности пациента с скорректированным или некорректированным ОАС к той или иной группе, рекомендуется различная кратность наблюдения и объём необходимых при этом исследований:

Кратность наблюдения (мес.) /методы исследования	Группа А	Группа В	Группа С	Группа D
Осмотр врача-детского кардиолога/врача-кардиолога	36	12	6	3
Электрокардиография	36	12	6-12	3-6
Эхокардиография	36	12	6-12	3-6
Пульсоксиметрия	при необходимости	при необходимости	6	3

<i>Тест с физической нагрузкой (ТШХ, при необходимости кардиопульмональный нагрузочный тест)</i>	36	24	12-24	6-12
--	----	----	-------	------

- Рекомендуется проводить пульсоксиметрию всем пациентам на визитах наблюдения [87].

ЕОК ПьВ (УУР С, УДД 4).

- Рекомендуется проведение ЭхоКГ всем пациентам с ОАС на визитах наблюдения [87].

ЕОК IV (УУР С, УДД 4).

Комментарии: ЭхоКГ позволяет установить наличие аортальной или трикуспидальной регургитации, остаточного шунта, дисфункции желудочков, повышение давления в легочной артерии, развитие субаортального стеноза.

- Рекомендуется выполнение ЭКГ всем пациентам с ОАС на визитах наблюдения [89].

ЕОК IV (УУР С, УДД 5).

Комментарии: Риск развития полной атриовентрикулярной блокады требует особого внимания у пациентов после закрытия ОАС в случае развития бифасцикулярной блокады или транзиторной трехпучковой блокады.

- При наблюдении пациентов после эндоваскулярного (транскатетерного) закрытия ДМЖП рекомендуется применение антитромботических средств течение 6 месяцев [218,217,219,220].

ЕОК ПaС (УУР С, УДД 5).

Комментарий: В качестве антитромботических средств используются #ацетилсалициловая кислота** (off-label у детей до 15 лет) перорально в дозе 1-5 мг/кг/сутки в один приём или #клопидогрел** (off-label у детей до 18 лет) перорально в дозе 0,2 мг/кг/сутки в один приём [220].

- Детям, перенесшим операцию по коррекции ОАС, рекомендуется выполнять вакцинацию не ранее, чем через три месяца [221].

ЕОК нет (УУР С, УДД 5).

- При наблюдении пациентов после хирургического или эндоваскулярного (транскатетерного) закрытия ДМЖП **рекомендуется** профилактика инфекционного эндокардита в течение 6 месяцев [222].

ЕОК IV (УУР С, УДД 5).

*Комментарии: При любом типе врождённого порока сердца при коррекции которого использовались синтетические материалы/протезы***, при наличии показаний осуществляется профилактика бактериального эндокардита в течение 6 месяцев после операции или пожизненно, если сохраняются резидуальные шунты или регургитация на клапанах. Профилактика эндокардита проводится при выполнении стоматологических вмешательств, сопровождающихся повреждением слизистой оболочки ротовой полости (экстракция зуба, манипуляции в периапикальной зоне зуба и т.д.).*

6. Организация оказания медицинской помощи

Показания для госпитализации в медицинскую организацию:

- 1) наличие симптомов сердечной недостаточности;
- 2) наличие лёгочной гипертензии;
- 3) плановое оперативное лечение.

Показания для экстренной госпитализации:

- 1) ухудшение функционального статуса пациента в связи с прогрессированием симптомов недостаточности кровообращения, нарушениями ритма сердца;
- 2) инфекционный эндокардит;
- 3) лёгочная гипертензия, требующая подбора/коррекции терапии.

Показания к выписке пациента из медицинской организации:

- 1) отсутствие значимого сброса на межжелудочковой перегородке после хирургической коррекции порока;
- 2) отсутствие/компенсация симптомов недостаточности кровообращения.

7. Дополнительная информация (в том числе факторы, влияющие на исход заболевания или состояния)

- Пациентам с ОАС и ЛГ **рекомендуется** избегать избыточной физической активности, которая провоцирует возникновение таких потенциально опасных

симптомов, как выраженная одышка и слабость, головокружение, синкопе, боли в груди [54,207].

ЕОК IV (УУР С, УДД 5).

- **Рекомендуется** регионарная анестезия при плановых хирургических вмешательствах у пациентов с ОАС и ЛГ для предупреждения осложнений [223].

ЕОК IIaA (УУР С, УДД 5).

- **Рекомендуется** иммунизация против вируса гриппа и пневмококковой инфекции пациентам с ОАС и ЛГ для предупреждения прогрессирования заболевания на фоне интеркуррентной инфекции [54,96].

ЕОК нет (УУР С, УДД 5).

- У пациентов с инфекционным эндокардитом в анамнезе, а также с некорригированным ОАС или резидуальным шунтом, **рекомендуется** профилактика инфекционного эндокардита [222].

ЕОК IA (УУР С, УДД 5).

- **Рекомендуется** дополнительное назначение кислорода при авиаперелетах пациентам с ОАС и ЛГ III–IV функционального класса (ВОЗ) с напряжением кислорода в артериальной крови < 8 кПа (60 мм рт.ст.) [54,35,56].

ЕОК IIaA (УУР С, УДД 5).

Комментарии: *Авиаперелеты на высоте до 1500 м обычно хорошо переносятся пациентами [54,56]. Следует предпринимать меры по профилактике тромбоза глубоких вен нижних конечностей.*

Беременность и роды

Беременность и роды обычно хорошо переносятся [224]:

- на фоне корригированного ОАС;
- у пациентов с сохраненной функцией ЛЖ;
- при I–II функциональных классах NYHA;
- при отсутствии значимой легочной гипертензии и значимой обструкции выводного отдела правого желудочка;
- при малых ОАС.
- **Не рекомендуется** беременность пациенткам с ОАС при наличии цианоза и ЛГ [224; 225].

ЕОК IIIВ (УУР С, УДД 5).

Комментарии: *Беременность абсолютно противопоказана при синдроме Эйзенменгера в связи с высокой материнской и младенческой смертностью [224]. Беременность у пациенток с цианозом, при отсутствии ЛГ сопряжена со значительным риском для матери и плода. SpO₂ < 85% и гемоглобин >200 г/л перед наступлением беременности являются наиболее важными предикторами материнской летальности [225].*

- При наступлении беременности пациенткам с ОАС при наличии цианоза и ЛГ рекомендуется искусственное прерывание [224].

ЕОК IC (УУР C, УДД 5).

Критерии оценки качества медицинской помощи

№	Критерии качества	ЕОК	УУР	УДД
Этап постановки диагноза				
1	Выполнен сбор анамнеза и жалоб пациента	нет	C	5
2	Выполнена аускультация сердца	нет	C	5
3	Выполнена регистрация электрокардиограммы	нет	C	5
4	Выполнена рентгенография органов грудной клетки	нет	C	5
5	Выполнена эхокардиография с применением режима цветного доплеровского картирования	IC	A	2
6	Выполнено зондирование камер сердца всем пациентам при повышении давления в легочной артерии по данным ЭхоКГ и всем пациентам при ОАС по достижении возраста без операции 6 мес. и старше	IC	A	2
Этап консервативного и хирургического лечения				
1	Назначены диуретики при наличии симптомов сердечной недостаточности	нет	A	2
3	Назначена антиаритмическая терапия пациентам грудного возраста с ОАС, который относится к ВПС с лево-правым сбросом, при декомпенсации НК	IIaB	A	3

4	Выполнено хирургическое лечение по устранению дефекта межжелудочковой перегородки при наличии медицинских показаний	IC	A	2
Этап послеоперационного контроля				
1	Выполнена регистрация электрокардиограммы перед выпиской из стационара	нет	C	5
2	Выполнена эхокардиография перед выпиской из стационара	нет	C	5

Список литературы

1. Андреева Н. С., Реброва О. Ю., Зорин Н. А., др. Системы оценки достоверности научных доказательств и убедительности рекомендаций: сравнительная характеристика и перспективы унификации. Медицинские технологии. Оценка и выбор 2012; 4: 10–24.
2. Джонс Кеннет Л. Наследственные синдромы по Дэвиду Смиуту. Атлас-справочник. Москва. Практика. 2011.
3. Белоконь Н.А., Подзолков В.П. Врожденные пороки сердца. Москва. Медицина. 1991.
4. Бокерия Л.А., Шаталов К.В. Детская кардиохирургия. Руководство для врачей. Москва. НЦССХ им. А.Н. Бакулева. 2016.
5. Iffy L., Shepard T.H., Jakobovits A., Lemire R.J., Kerner P. The rate of growth in young human embryos of Streeter's horizons. 13 to 23. Acta Anat (Basel). 1967;66(2):178-86.
6. Goldmuntz E., Driscoll D., Budarf M.L., et al. Microdeletions of chromosomal region 22q11 in patients with congenital conotruncal cardiac defects. J Med Genet. 1993;30(10):807-812. doi:10.1136/jmg.30.10.807
7. Kouchoukos N.T., Blackstone E.H., Hanley F.L., Kirklin J.K. Kirklin/Barratt-Boyes cardiac surgery: morphology, diagnostic criteria, natural history, techniques, results, and indications. – 4th ed. Philadelphia: Elsevier; 2013.
8. Francalanci P., Gallo P., Dallapiccola B., Calabrese G., Marino B. A genetic assessment of trisomy 21 in a patient with persistent truncus arteriosus who died 38 years ago. Am J Cardiol. 1997 Jan 15;79(2):245-7. doi: 10.1016/s0002-9149(97)89293-4.

9. Moore J.W., Wight N.E., Jones M.C., Krous H.F. Truncus arteriosus associated with trisomy 18. *Pediatr Cardiol.* 1994 May-Jun;15(3):154-6. doi: 10.1007/BF00796330.
10. Yasuda K., Morihana E., Fusazaki N., Ishikawa S. Cardiovascular Malformations in CHARGE Syndrome with DiGeorge Phenotype: Two Case Reports. *Case Rep Pediatr.* 2016;2016:8013530. doi: 10.1155/2016/8013530.
11. Ferencz C., Rubin J.D., McCarter R.J., Clark E.B. Maternal diabetes and cardiovascular malformations: predominance of double outlet right ventricle and truncus arteriosus. *Teratology.* 1990 Mar;41(3):319-26. doi: 10.1002/tera.1420410309.
12. Бураковский В.И., Бокерия Л.А. Руководство по сердечно-сосудистой хирургии. Москва. Медицина 1994.
13. Adachi I., Seale A., Uemura H., McCarthy K.P., Kimberley P., Ho S.Y. Morphologic spectrum of truncal valvar origin relative to the ventricular septum: correlation with the size of ventricular septal defect. *J Thorac Cardiovasc Surg.* 2009 Dec;138(6):1283-9. doi: 10.1016/j.jtcvs.2009.05.009.
14. Ly R., Mousseaux E., Iserin L., Ladouceur M. Multimodality imaging before persistent truncus arteriosus repair in a 36-year-old woman. *Eur Heart J Case Rep.* 2020;4(6):1-2. Published 2020 Nov 9. doi:10.1093/ehjcr/ytaa385
15. Talwar S., Agarwal P., Choudhary S.K., Kothari S.S., Juneja R., Saxena A., Airan B. Aortopulmonary window: Morphology, diagnosis, and long-term results. *J Card Surg.* 2017 Feb;32(2):138-144. doi: 10.1111/jocs.12936.
16. Бокерия Л.А., Горбачевский С.В., Шмальц А.А. Легочная артериальная гипертензия, ассоциированная с врожденными пороками сердца у взрослых (клиническая рекомендация). *Грудная и сердечно-сосудистая хирургия.* 2017; 59 (2): 135-147. DOI: 10.24022/0236-2791-2017-59-2-135-147
17. Авдеев С.Н., Горбачевский С.В., Алдашев А.А. Легочная гипертензия. ГЭОТАР-Медиа. 2015.
18. Горбачевский С.В., Мукимов Ф.Х., Шмальц А.А., Гренадеров М.А., Кольцов М.А., Хальвани М.А.. Эффективность двухэтапной хирургической коррекции дефекта межжелудочковой перегородки, осложненного синдромом Эйзенменгера. *Детские болезни сердца и сосудов.* 2014; 0: -. DOI:
19. Tudor R.M., Abman S.H., Braun T., et al. Development and pathology of pulmonary hypertension. *J Am Coll Cardiol* 2009; 54:S3–S9.
20. Oechslin E., Kiowski W., Schindler R., et al. Systemic endothelial dysfunction in adults with cyanotic congenital heart disease. *Circulation* 2005; 112:1106–1112.

21. Gasul B.M., Arcilla R.A. and Lev M.: Heart Disease in Children, Philadelphia, 1966, 1. B. Lippincott Company, chap. 24, p. 617
22. Kidd B.S.L.: Persistent truncus arteriosus. In Heart Disease In Infancy and Childhood. 3rd ed, Keith J.D., Rowe R.D., Vlad .P (Eds). Macmillan, New York, 1978.
23. McNamara D.G., Sommerville R.J.: Truncus arteriosus. In Heart Disease in Infants, Children and Adolescents, edited by Moss AJ, Adams FH. Baltimore, Williams & Wilkins Company, 1968, pp 637-657
24. Bharati S., Lev M. The Pathology of Congenital Heart Disease. A personal experience of more than 6.300 Congenitally Malformed Hearts. Volume 1. P. 658.
25. Van Praagh R., Van Praagh S. The anatomy of common aortopulmonary trunk (truncus arteriosus communis) and its embryologic implications. A study of 57 necropsy cases. *Am J Cardiol.* 1965 Sep;16(3):406-25. doi: 10.1016/0002-9149(65)90732-0.
26. Volpe P., Paladini D., Marasini M., et al. Common arterial trunk in the fetus: characteristics, associations, and outcome in a multicentre series of 23 cases. *Heart.* 2003;89(12):1437-1441. doi:10.1136/heart.89.12.1437
27. Perloff Joseph K. Clinical recognition of Congenital Heart Disease. Fifth Edition. Saunders. 2003.
28. Engelfriet P.M., Duffels M.G., Möller T., Boersma E., Tijssen J.G., Thaulow E., Gatzoulis M.A., Mulder B.J. Pulmonary arterial hypertension in adults born with a heart septal defect: the Euro Heart Survey on adult congenital heart disease. *Heart.* 2007 Jun;93(6):682-7. doi: 10.1136/hrt.2006.098848.
29. Hicken P., Evans D., Heath D. Persistent truncus arteriosus with survival to the age of 38 years. *Br Heart J.* 1966 Mar;28(2):284-6. doi: 10.1136/hrt.28.2.284. PMID: 4952254;
30. Kim H.S., Kim Y.H. Persistent truncus arteriosus with aortic dominance in female adult patient. *J Cardiovasc Ultrasound.* 2015 Mar;23(1):32-5. doi: 10.4250/jcu.2015.23.1.32.
31. Williams-Phillips S. Truncus arteriosus 5th decade transesophageal and transthoracic echocardiogram features. *J Cardiol Cases.* 2014 May 17;10(1):25-30. doi: 10.1016/j.jccase.2014.04.001.
32. Becker A.E., Becker M.J., Edwards J.E. Pathology of the semilunar valve in persistent truncus arteriosus. *J Thorac Cardiovasc Surg.* 1971 Jul;62(1):16-26.

33. Collett R.W., Edwards Y.E. Persistent truncus arteriosus. A classification according to anatomic subtypes. *Surg Chin North Am* 1949;29:1245.
34. De Leval M. Persistent truncus arteriosus. In: Stark J, de Leval M, eds. *Surgery for congenital heart defects*, 2nd ed. Philadelphia: WB Saunders Company, 1994:539–49.
35. Galie N., Humbert M., Vachiery J.L. et al. 2015 ESC/ERS Guidelines for the diagnosis and treatment of pulmonary hypertension: The Joint Task Force for the Diagnosis and Treatment of Pulmonary Hypertension of the European Society of Cardiology (ESC) and the European Respiratory Society (ERS): Endorsed by: Association for European Paediatric and Congenital Cardiology (AEPC), International Society for Heart and Lung Transplantation (ISHLT). *Eur. Heart J.* 2016. 37:67–119.
36. Jacobs M.L. Congenital Heart Surgery Nomenclature and Database Project: truncus arteriosus. *Ann Thorac Surg.* 2000 Apr;69 (4 Suppl):S50-5. doi: 10.1016/s0003-4975(99)01320-x.
37. Myung K. Park. *Miscellaneous Congenital Cardiac Conditions in Pediatric Cardiology for Practitioners (Fifth Edition)*, 2008
38. Spinner J.A., Morris S.A., Nandi D., Costarino A.T., Marino B.S., Rossano J.W., Shamszad P. Necrotizing Enterocolitis and Associated Mortality in Neonates With Congenital Heart Disease: A Multi-Institutional Study. *Pediatr Crit Care Med.* 2020 Mar;21(3):228-234. doi: 10.1097/PCC.0000000000002133.
39. Brown J.W., Ruzmetov M., Okada Y., Vijay P., Turrentine M.W., Truncus arteriosus repair: outcomes, risk factors, reoperation and management, *European Journal of Cardio-Thoracic Surgery*, Volume 20, Issue 2, August 2001, Pages 221–227, [https://doi.org/10.1016/S1010-7940\(01\)00816-8](https://doi.org/10.1016/S1010-7940(01)00816-8)
40. Tlaskal T., Chaloupecky V., Hucin B, Gebauer R, Krupickova R, Reich O, Skovranek J, Tax P. Long-term results after correction of persistent truncus arteriosus in 83 patients, , *European Journal of Cardio-Thoracic Surgery*, Volume 37, Issue 6, June 2010, Pages 1278–1284, <https://doi.org/10.1016/j.ejcts.2009.12.022>
41. Alamri R., Dohain A., Arafat A.A. et al. Surgical repair for persistent truncus arteriosus in neonates and older children. *J Cardiothorac Surg* 15, 83 (2020). <https://doi.org/10.1186/s13019-020-01114-1>
42. Asagai S., Inai K., Shinohara T., Tomimatsu H., Ishii T., Sugiyama H., Park I.-S., Nagashima, M. and Nakanishi, T. (2016), Long-term Outcomes after Truncus

- Arteriosus Repair: A Single-center Experience for More than 40 Years. *Congenital Heart Disease*, 11: 672-677. <https://doi.org/10.1111/chd.12359>
43. Rajasinghe H.A., McElhinney D.B., Reddy V.M., Mora B.N., Hanley F.N. Long-term follow-up of truncus arteriosus repaired in infancy: A twenty-year experience, *The Journal of Thoracic and Cardiovascular Surgery*, Volume 113, Issue 5, 1997, Pages 869-879, [https://doi.org/10.1016/S0022-5223\(97\)70259-9](https://doi.org/10.1016/S0022-5223(97)70259-9).
 44. Schreiber C., Eicken A., Balling G., Wottke M., Schumacher G., Un Paek S., Meisner H., Hess J., Lange R. Single centre experience on primary correction of common arterial trunk: overall survival and freedom from reoperation after more than 15 years. *Eur J Cardiothorac Surg*. 2000 Jul;18(1):68-73. doi: 10.1016/s1010-7940(00)00449-8.
 45. Castaneda A.R., Jonas R.A., Mayer JE Jr, Hanley F.L. *Cardiac Surgery of the Neonate and Infant*. Philadelphia, PA: W.B. Saunders Company; 1994.
 46. Phadke M.S., Sabnis G.R., Patil D.V., Lanjewar C.P., Kerkar P.G. An extremely rare cause of Eisenmenger syndrome. *Indian Heart J*. 2014;66(6):737-739. doi:10.1016/j.ihj.2014.10.397
 47. Hansmann G. Pulmonary Hypertension in Infants, Children, and Young Adults. *J Am Coll Cardiol*. 2017 May 23;69(20):2551-2569. doi: 10.1016/j.jacc.2017.03.575.
 48. Клинические рекомендации: Легочная гипертензия. <http://cr.rosminzdrav.ru/#!/schema/136> (дата обращения 22.03.2020г.).
 49. Stout K.K., Daniels C.J., Aboulhosn J.A. et al. 2018 AHA/ACC Guideline for the Management of Adults With Congenital Heart Disease: Executive Summary: A Report of the American College of Cardiology/American Heart Association Task Force on Clinical Practice Guidelines. *Circulation*. 2019 Apr 2;139(14):e637-e697. doi: 10.1161/CIR.0000000000000602.
 50. Wood P. The Eisenmenger syndrome or pulmonary hypertension with reversed central shunt. *I. Br Med J*. 1958;2(5098):701-709. doi:10.1136/bmj.2.5098.701
 51. Freedom R.M., Rosen F.S., Nadas A.S. Congenital cardiovascular disease and anomalies of the third and fourth pharyngeal pouch. *Circulation*. 1972 Jul;46(1):165-72. doi: 10.1161/01.cir.46.1.165.
 52. Niwa K., Perloff J.K., Kaplan S., Child J.S., Miner P.D. Eisenmenger syndrome in adults: ventricular septal defect, truncus arteriosus, univentricular heart. *J Am Coll Cardiol*. 1999 Jul;34(1):223-32. doi: 10.1016/s0735-1097(99)00153-9.
 53. Farrell M.J., Stadt H., Wallis K.T., Scambler P., Hixon R.L., Wolfe R., Leatherbury L., Kirby M.L. HIRA, a DiGeorge syndrome candidate gene, is required for cardiac

- outflow tract septation. *Circ Res.* 1999 Feb 5;84(2):127-35. doi: 10.1161/01.res.84.2.127.
54. Galie N., Hoeper M.M., Humbert M., et al. Guidelines for the diagnosis and treatment of pulmonary hypertension: The Task Force for the Diagnosis and Treatment of Pulmonary Hypertension of the European Society of Cardiology (ESC) and the European Respiratory Society (ERS), endorsed by the International Society of Heart and Lung Transplantation (ISHLT). *Eur Heart J.* 2009. 30:2493-2537.
55. Румянцев А.Г., Масчан А.А. Федеральные клинические рекомендации по диагностике и лечению синдрома делеции 22-й хромосомы. Национальное общество детских гематологов, онкологов России. 2014.
56. Чазова И.Е., Мартынюк Т.В., Валиева З.С., др. Евразийские клинические рекомендации по диагностике и лечению легочной гипертензии. *Евразийский кардиологический журнал* 2020; 1: 78-122.
57. Marilyn J. Bull, the Committee on Genetics. Health Supervision for Children With Down Syndrome. *Pediatrics* Aug 2011, 128 (2) 393-406; DOI: 10.1542/peds.2011-1605
58. Cereda A., Carey J.C. The trisomy 18 syndrome. *Orphanet J Rare Dis.* 2012;7:81. Published 2012 Oct 23. doi:10.1186/1750-1172-7-81
59. Perloff J.K. Systemic complications of cyanosis in adults with congenital heart disease. Hematologic derangements, renal function, and urate metabolism. *Cardiol Clin* 1993;11:689–699.
60. Tandon R., Hauck A.I., Nadas A.S. Persistent truncus arteriosus. A clinical, hemodynamic, and autopsy study of nineteen cases. *Circulation.* 1963 Dec;28:1050-60. doi: 10.1161/01.cir.28.6.1050.
61. Чазова И.Е., Мартынюк Т.В., др. Диагностика и лечение легочной гипертензии. Российские рекомендации. *Кардиоваскулярная терапия и профилактика* 2007; 6: Приложение 2.
62. Broberg C.S., Ujita M., Prasad S., et al. Pulmonary arterial thrombosis in Eisenmenger syndrome is associated with biventricular dysfunction and decreased pulmonary flow velocity. *J Am Coll Cardiol* 2007;50: 634–642.
63. Bonderman D., Wexberg P., Martischnig A.M., Heinzl H., Lang M.B., Sadushi R., Skoro-Sajer N., Lang I.M. A noninvasive algorithm to exclude pre-capillary pulmonary hypertension. *Eur Respir J* 2011;37:1096–1103.

64. Rich J.D., Thenappan T., Freed B., Patel A.R., Thisted R.A., Childers R., Archer S.L. QTc prolongation is associated with impaired right ventricular function and predicts mortality in pulmonary hypertension. *Int J Cardiol* 2013;167:669–676.
65. Armstrong W.F. Ryan Th. Feigenbaum's Echocardiography, 7th Edition. 2010 Lippincott Williams & Wilkins.
66. Tworetzky W., McElhinney D.B., Brook M.M., Reddy V.M., Hanley F.L., Silverman N.H. Echocardiographic diagnosis alone for the complete repair of major congenital heart defects. *J Am Coll Cardiol*. 1999 Jan;33(1):228-33. doi: 10.1016/s0735-1097(98)00518-x.
67. Saxena A., Shrivastava S. Echocardiographic-angiocardiographic correlation in persistent truncus arteriosus. *Indian J Pediatr*. 1989 Mar-Apr;56(2):273-6. doi: 10.1007/BF02726624.
68. Duke C., Sharland G.K., Jones A.M., Simpson J.M. Echocardiographic features and outcome of truncus arteriosus diagnosed during fetal life. *Am J Cardiol*. 2001 Dec 15;88(12):1379-84. doi: 10.1016/s0002-9149(01)02117-8.
69. Traisrisilp K., Tongprasert F., Srisupundit K., Luewan S., Sukpan K., Tongsong T. Prenatal differentiation between truncus arteriosus (Types II and III) and pulmonary atresia with ventricular septal defect. *Ultrasound Obstet Gynecol*. 2015 Nov;46(5):564-70. doi: 10.1002/uog.14788.
70. Nagaraja P.S., Singh N.G., Simha P.P., Davan K.R., Manjunath V., Jagadeesh A.M. Role of perioperative transesophageal echocardiography in the management of adolescent truncus arteriosus: rare case report. *Ann Card Anaesth*. 2015;18(2):234-236. doi:10.4103/0971-9784.154487
71. Mir A., Burkhart H.M., Ponniah K., Ward K. Intramural Coronary Artery in Truncus Arteriosus: Importance of Preoperative Echocardiographic Diagnosis and Impact on Surgical Planning. *World J Pediatr Congenit Heart Surg*. 2018 May;9(3):368-370. doi: 10.1177/2150135116682453.
72. Debl K., Djavidani B., Buchner S., et al. Quantification of left-to-right shunting in adult congenital heart disease: phase-contrast cine MRI compared with invasive oximetry. *Br J Radiol*. 2009; 82(977):386-91.
73. Saremi F. *Cardiac CT and MR for Adult Congenital Heart Disease*. Springer. 2014.
74. Robinson Vimala L., Hanneman K., Thavendiranathan P., Nguyen E.T., Silversides C.K., Wald R.M. Characteristics of Cardiovascular Magnetic Resonance Imaging and Outcomes in Adults With Repaired Truncus Arteriosus. *Am J Cardiol*. 2019 Nov 15;124(10):1636-1642. doi: 10.1016/j.amjcard.2019.08.007.

75. Chikkabyrappa S., Mahadevaiah G., Buddhe S., Alsaied T., Tretter J. Common Arterial Trunk: Physiology, Imaging, and Management. *Semin Cardiothorac Vasc Anesth.* 2019 Jun;23(2):225-236. doi: 10.1177/1089253218821382.
76. Koplay M., Cimen D., Sivri M., et al. Truncus arteriosus: Diagnosis with dual-source computed tomography angiography and low radiation dose. *World J Radiol.* 2014;6(11):886-889. doi:10.4329/wjr.v6.i11.886
77. Beerbaum P., Korperich H., Barth P. et al. Non-invasive quantification of left-to-right shunt in pediatric patients. Phasecontrast cine magnetic resonance imaging compared with invasive oximetry. *Circulation* 2001; 103: 2476–2482.
78. Zabal C., García-Montes J.A., Buendía Hernández A., et al. Percutaneous closure of hypertensive ductus arteriosus. *Heart.* 2010;96:625–9.
79. Yan C., Zhao S., Jiang S., et al. Transcatheter closure of patent ductus arteriosus with severe pulmonary arterial hypertension in adults. *Heart.* 2007; 93:514–8.
80. Sitbon O., Humbert M., Jaïs X., Ios V., Hamid A.M., Provencher S., Garcia G., Parent F., Herve P., Simonneau G. Long-term response to calcium channel blockers in idiopathic pulmonary arterial hypertension. *Circulation* 2005;111:3105–3111.
81. Barst R., McGoon M., Torbicki A., Sitbon O., Krowka M.J., Olschewski A., Gaine S. Diagnosis and differential assessment of pulmonary arterial hypertension. *J Am Coll Cardiol* 2004;43(Suppl 1):S40–S47.
82. Baumgartner H., De Backer J., Babu-Narayan S.V. et al. 2020 ESC Guidelines for the management of adult congenital heart disease. The Task Force for the management of adult congenital heart disease of the European Society of Cardiology (ESC)/European Heart Journal (2020) 00, 1-83.
83. Stapleton G.E., Wilmot I., Suh E.J. Cardiac catheterisation of patients with common arterial trunk and transposition of the great arteries. *Cardiol Young.* 2012 Dec;22(6):687-90. doi: 10.1017/S1047951112001515.
84. Mair D.D., Ritter D.G., Davis G.D., Wallace R.B., Danielson G.K., McGoon D.C. Selection of patients with truncus arteriosus for surgical correction; anatomic and hemodynamic considerations. *Circulation.* 1974 Jan;49(1):144-51. doi: 10.1161/01.cir.49.1.144.
85. Knuuti J., Wijns W., Saraste A., et al. ESC Scientific Document Group. 2019 ESC Guidelines for the diagnosis and management of chronic coronary syndromes. *Eur Heart J* 2019 Aug 31. pii: ehz425.

86. Горбачевский С.В. Легочная гипертензия при дефекте межжелудочковой перегородки. Кардиология, 1990, 30 (3):116-9.
87. Inuzuka R., Diller G., Borgia F., et al. Comprehensive Use of Cardiopulmonary Exercise Testing Identifies Adults With Congenital Heart Disease at Increased Mortality Risk in the Medium Term. *Circulation*. 2012; 25: 250–259.
88. Reddy V.M., Hanley F.L. Cardiac surgery in infants with very low birth weight. *Semin Pediatr Surg*. 2000 May;9(2):91-5. doi: 10.1016/s1055-8586(00)70023-0.
89. Saxena A., Relan J., Agarwal R., et al. Working group on Management of Congenital Heart Disease in India. Indian Guidelines for Indications and Timing of Intervention for Common Congenital Heart Diseases: Revised and Updated Consensus Statement of the Working Group on Management of Congenital Heart Diseases. Abridged Secondary Publication. *Indian Pediatr*. 2020 Feb 15;57(2):143-157.
90. Oppido G., Pace Napoleone C., Formigari R., Gabbieri D., Pacini D., Frascaroli G., Gargiulo G. Outcome of cardiac surgery in low birth weight and premature infants. *Eur J Cardiothorac Surg*. 2004 Jul;26(1):44-53. doi: 10.1016/j.ejcts.2004.04.004.
91. Rao P.S. Management of Congenital Heart Disease: State of the Art-Part II-Cyanotic Heart Defects. *Children (Basel)*. 2019;6(4):54. Published 2019 Apr 4. doi:10.3390/children6040054
92. Шарыкин А.С. Врожденные пороки сердца. Второе издание. Бином. 2009
93. Kaemmerer H., Aplitz C., Brockmeier K., et al. Pulmonary hypertension in adults with congenital heart disease: Updated recommendations from the Cologne Consensus Conference 2018. *Int J Cardiol*. 2018; 272S:79-88.
94. Broberg C.S., Ujita M., Prasad S., et al. Pulmonary arterial thrombosis in Eisenmenger syndrome is associated with biventricular dysfunction and decreased pulmonary flow velocity. *J Am Coll Cardiol* 2007;50: 634–642.
95. Dickstein K. et al. ESC Guidelines for the diagnosis and treatment of acute and chronic heart failure 2008: the Task Force for the Diagnosis and Treatment of Acute and Chronic Heart Failure 2008 of the European Society of Cardiology. Developed in collaboration with the Heart Failure Association of the ESC (HFA) and endorsed by the European Society of Intensive Care Medicine (ESICM). *Eur Heart J* 2008;29:2388–2442.
96. Grünig, E., Benjamin, N., Krüger, U., et al. General measures and supportive therapy for pulmonary arterial hypertension: Updated recommendations from the Cologne Consensus Conference 2018.

97. Buchhorn R., Hulpke-Wette M., Hilgers R., Bartmus D., Wessel A., Bürsch J. Propranolol treatment of congestive heart failure in infants with congenital heart disease: The CHF-PRO-INFANT Trial. Congestive heart failure in infants treated with propranol. *Int J Cardiol.* 2001 Jul;79(2-3):167-73. doi: 10.1016/s0167-5273(01)00413-2.
98. Jain S., Vaidyanathan B. Digoxin in management of heart failure in children: Should it be continued or relegated to the history books?. *Ann Pediatr Cardiol.* 2009;2(2):149-152. doi:10.4103/0974-2069.58317
99. Jentzer, J.C., Mathier, M.A. Pulmonary Hypertension in the Intensive Care Unit. *Journal of Intensive Care Medicine.* 2015; 31(6): 369–385.
100. Marino P.L. ред. А.И. Мартынов. Интенсивная терапия (перевод с англ.). ГЭОТАР Медицина. Москва. 1998
101. Galie N, Manes A, Branzi A. Prostanoids for pulmonary arterial hypertension. *Am J Respir Med* 2003; 2:123-137.
102. Galie` N, Ghofrani HA, Torbicki A, et al, the Sildenafil Use in Pulmonary Arterial Hypertension (SUPER) Study Group. Sildenafil citrate therapy for pulmonary arterial hypertension. *N Engl J Med* 2005; 353:2148–2157.
103. Евтушенко А.В. Оценка фармакологических параметров препарата мацитентан – нового антагониста рецепторов эндотелина для лечения легочной артериальной гипертензии. *Кардиология* 2015; 3: 81-83.
104. Gatzoulis M.A., Beghetti M., Galie N., et al. Longer-term bosentan therapy improves functional capacity in Eisenmenger syndrome: Results of the BREATHE-5 open-label extension study. *Int J Cardiol* 2008; Vol.127 (1): 27-32.
105. Dimopoulos K., Inuzuka R., Goletto S., et al. Improved survival among patients with Eisenmenger syndrome receiving advanced therapy for pulmonary arterial hypertension. *Circulation.* 2010;121:20–5.
106. Baptista R., Castro G., da Silva A.M., et al. Long-term effect of bosentan in pulmonary hypertension associated with complex congenital heart disease. *Rev Port Cardiol.* 2013;32:123–9.
107. Rubin L.J., Badesch D.B., Barst R.J., Galie` N., Black C.M., Keogh A., Pulido T., Frost A., Roux S., Leconte I., Landzberg M., Simonneau G. Bosentan therapy for pulmonary arterial hypertension. *N Engl J Med* 2002;346:896–903.
108. Humbert M., Barst R.J., Robbins I.M., Channick R.N., Galie` N., Boonstra A., Rubin L.J., Horn E.M., Manes A., Simonneau G. Combination of bosentan with

- epoprostenol in pulmonary arterial hypertension: BREATHE-2. *Eur Respir J* 2004;24:353–359.
109. Channick R.N., Simonneau G., Sitbon O., Robbins I.M., Frost A., Tapson V.F., Badesch D.B., Roux S., Rainisio M., Bodin F., Rubin L.J. Effects of the dual endothelinreceptor antagonist bosentan in patients with pulmonary hypertension: a randomized placebo-controlled study. *Lancet* 2001;358:1119–1123.
 110. Simonneau G., Torbicki A., Hoeper M.M., Delcroix M., Karlocai K., Galie` N., Degano B., Bonderman D., Kurzyna M., Efficace M., Giordano R., Lang I.M. Selexipag, an oral, selective prostacyclin receptor agonist for the treatment of pulmonary arterial hypertension. *Eur Respir J* 2012;40:874–880.
 111. Chen S.L., Zhang F.F., Xu J., Xie D.J., Zhou L., Nguyen T., Stone G.W. Pulmonary artery denervation to treat pulmonary arterial hypertension: the single-center, prospective, first-in-man PADN-1 study (first-in-man pulmonary artery denervation for treatment of pulmonary artery hypertension). *J Am Coll Cardiol* 2013;62: 1092–1100
 112. Talwar S., Saxena R., Choudhary S.K. et al. Persistent truncus arteriosus repaired beyond infancy. *Indian J Thorac Cardiovasc Surg* 28, 171–176 (2012). <https://doi.org/10.1007/s12055-012-0162-4>
 113. Gatzoulis M.A. Landzberg M., BeghettiM.. et al. Evaluation of Macitentan in Patients with Eisenmenger Syndrome: Results from the Randomized, Controlled MAESTRO Study. *Circulation* 2019; Vol.139 (1): 51–63.
 114. Singh T.P., Rohit M., Grover A., et al. A randomized, placebocontrolled, double-blind, crossover study to evaluate the efficacy of oral sildenafil therapy in severe pulmonary artery hypertension. *Am Heart J* 2006; 151: 851.e1–851.e5.
 115. Pascall E., Tulloh R.M. Pulmonary hypertension in congenital heart disease. *Future Cardiol.* 2018;14(4):343-353. doi:10.2217/fca-2017-0065
 116. Mukhopadhyay S., Sharma M., Ramakrishnan S., et al. Phosphodiesterase-5 inhibitor in Eisenmenger syndrome: a preliminary observational study. *Circulation* 2006; 114: 1807–1810.
 117. McLaughlin V., Channick R.N., Ghofrani H.A., Lemarie` J.C., Naeije R., Packer M., Souza R., Tapson V.F., Tolson J., Al Hit Hi, Meyer G., Hoeper M.M. Bosentan added to sildenafil therapy in patients with pulmonary arterial hypertension. *Eur Respir J* 2015;46:405–413.
 118. Dardi F., Manes A., Palazzini M., Bachetti C., Mazzanti G., Rinaldi A., Albin A., Gotti E., Monti E., Bacchi Reggiani M.L., Galie` N. Combining bosentan and

- sildenafil in pulmonary arterial hypertension patients failing monotherapy: real-world insights. *Eur Respir J* 2015;46:414–421.
119. Galie` N., Palazzini M., Manes A. Pulmonary arterial hypertension: from the kingdom of the near-dead to multiple clinical trial meta-analyses. *Eur Heart J* 2010;31: 2080–2086.
 120. Sitbon O., Jai`s X., Savale L., Cottin V., Bergot E., Macari E.A., Bouvaist H., Dauphin C., Picard F., Bulifon S., Montani D., Humbert M., Simonneau G. Upfront triple combination therapy in pulmonary arterial hypertension: a pilot study. *Eur Respir J* 2014; 43:1691–1697.
 121. Galie` N., Barbera J.A., Frost A., Ghofrani A., Hoeper M., Mc Laughlin V.V., Peacock A., Simonneau G., Vachiery J.L., Grunig E., Oudiz R.G., Vonk-Nordegraaf A., White J., Blair C., Gillies H.C., Miller L., Harris J.H.N., Langley J., Rubin L.J. Initial Use of Ambrisentan plus Tadalafil in Pulmonary Arterial Hypertension. *New Engl J Med* 2015; 379(9):834–844.
 122. Juaneda E., Haworth S.G. Pulmonary vascular structure in patients dying after a Fontan procedure. The lung as a risk factor. *Br Heart J.* 1984 Nov;52(5):575-80. doi: 10.1136/hrt.52.5.575.
 123. Naimo P.S., Fricke T.A., Yong M.S., d'Udekem Y., Kelly A., Radford D.J., Bullock A., Weintraub R.G., Brizard C.P., Konstantinov I.E. Outcomes of Truncus Arteriosus Repair in Children: 35 Years of Experience From a Single Institution. 2016 SummerSemin Thorac Cardiovasc Surg. 28(2):500-511.
 124. Sandrio S., Ruffer A., Purbojo A., Glöckler M., Dittrich S., Cesnjevar R. Common arterial trunk: current implementation of the primary and staged repair strategies. *Interact Cardiovasc Thorac Surg.* 2015 Dec;21(6):754-60.
 125. Davis J.T., Ehrlich R., Blakemore W.S., Lev M., Bharati S. Truncus arteriosus with interrupted aortic arch: report of a successful surgical repair. *Ann Thorac Surg.* 1985 Jan;39(1):82-5. doi: 10.1016/s0003-4975(10)62528-3.
 126. Konstantinov I.E., Karamlou T., Blackstone E.H., Mosca R.S., Lofland G.K., Caldarone C.A., Williams W.G., Mackie A.S., McCrindle B.W. Truncus arteriosus associated with interrupted aortic arch in 50 neonates: a Congenital Heart Surgeons Society study. *Ann Thorac Surg.* 2006 Jan;81(1):214-22. doi: 10.1016/j.athoracsur.2005.06.072.
 127. Mohsin M., Ahmed W., Karim F., Akhtar Sadqani S. Hybrid procedure as a palliation approach in truncus arteriosus with interrupted aortic arch, *Progress in*

Pediatric Cardiology, Volume 56, 2020,
<https://doi.org/10.1016/j.ppedcard.2019.101174>.

128. Sakata M., Hayabuchi Y., Inoue M., Kagami S. Stenting of ductus arteriosus in a neonate with truncus arteriosus and interrupted aortic arch associated with a right aortic arch. *Pediatr Cardiol* 2009;30(8):1180. Nov 1.
129. Takabayashi S., Shimpō H., Yokoyama K., Kajimoto M. Truncus arteriosus repair after palliative bilateral pulmonary artery banding. *Gen Thorac Cardiovasc Surg.* 2007 Jan;55(1):35-7. doi: 10.1007/s11748-006-0065-7.
130. Kobayashi T, Miyamoto T, Kobayashi T, Ikeda K, Koizuka K, Okamoto H, Miyaji K. Staged repair of truncus arteriosus with interrupted aortic arch: adjustable pulmonary artery banding. *Ann Thorac Surg.* 2010 Mar;89(3):973-5. doi: 10.1016/j.athoracsur.2009.07.044.
131. Silversides C.K., Marelli A., Beaulac L., et al. Canadian Cardiovascular Society 2009 consensus conference on the management of adults with congenital heart disease: executive summary. *Can J Cardiol.* 2010;26: 143–50.
132. Neutze J.M., Ishikawa T., Clarkson P.M., Calder A.L., Barratt-Boyes B.G., Kerr A.R. Assessment and follow-up of patients with ventricular septal defect and elevated pulmonary vascular resistance. *Am J Cardiol.* 1989 Feb 1;63(5):327-31. doi: 10.1016/0002-9149(89)90340-8.
133. Weil J. Guidelines for the Management of Congenital Heart Diseases in Childhood and Adolescence. *Cardiology in the Young.* 2017; 27(Suppl. 3): S1–S105.
134. Sitbon O, Humbert M, Jarrous X, Ioos V, Hamid AM, Provencher S, Garcia G, Parent F, Herve P, Simonneau G. Long-term response to calcium channel blockers in idiopathic pulmonary arterial hypertension. *Circulation* 2005;111:3105–3111.
135. Barst R, McGoon M, Torbicki A, Sitbon O, Krowka MJ, Olschewski A, Gaine S. Diagnosis and differential assessment of pulmonary arterial hypertension. *J Am Coll Cardiol* 2004;43(Suppl 1):S40–S47.
136. Jonas R.A. *Comprehensive Surgical Management of Congenital Heart Disease.* 2nd Edition/ Taylor and Francis Group. 2014.
137. Barbero-Marcial M., Riso A., Atik E., Jatene A. A technique for correction of truncus arteriosus types I and II without extracardiac conduits. *J Thorac Cardiovasc Surg.* 1990 Feb;99(2):364-9.
138. Isomatsu Y., Shin'oka T., Aoki M., Terada M., Takeuchi T., Hoshino S., Takanashi Y., Imai Y., Kurosawa H. Establishing right ventricle-pulmonary artery continuity by

- autologous tissue: an alternative approach for prosthetic conduit repair. *Ann Thorac Surg.* 2004 Jul;78(1):173-80. doi: 10.1016/j.athoracsur.2003.11.045.
- 139.Kang Y., Kwak J.G., Min J., Lim J.H., Kim W.H. Twenty-Year Experience with Truncus Arteriosus Repair: Changes in Risk Factors in the Current Era. *Pediatr Cardiol.* 2021 Jan;42(1):123-130. doi: 10.1007/s00246-020-02461-5.
- 140.Seese L.M., Turbendian H.K., Castrillon C.E.D., Morell V.O. The Fate of Homograft Versus Polytetrafluoroethylene Conduits After Neonatal Truncus Arteriosus Repair. *World J Pediatr Congenit Heart Surg.* 2020 Mar;11(2):141-147. doi: 10.1177/2150135119888141.
- 141.Popelová J., Oechslin E., Kaemmerer H., Sutton M. *Congenital Heart Disease in Adults 2008* Informa UK Ltd.- 183p. ISBN 13: 978 1 84184 584 5.
- 142.Christie J.D., Edwards L.B., Kucheryavaya A.Y. et al. The Registry of the International Society for Heart and Lung Transplantation: 29th official adult lung and heart-lung transplant report 2012. *J. Heart Lung Transplant.* 2012; 31:1073–1086.
- 143.Fadel E., Mercier O., Mussot S., et al. Long-term outcome of double-lung and heart-lung transplantation for pulmonary hypertension: a comparative retrospective study of 219 patients. *Eur J Cardiothorac Surg* 2010; 38:277–284.
- 144.Karamlou T., Hirsch J., Welke K., et al. A United Network for Organ Sharing analysis of heart transplantation in adults with congenital heart disease: outcomes and factors associated with mortality and retransplantation. *J Thorac Cardiovasc Surg.* 2010;140:161–8.
- 145.Goerler H., Simon A., Gohrbandt B., et al. Heart-lung and lung transplantation in grown-up congenital heart disease: long-term single centre experience. *Eur J Cardiothorac Surg.* 2007;32:926–31.
- 146.Burchill L.J., Edwards L.B., Dipchand A.I., et al. Impact of adult congenital heart disease on survival and mortality after heart transplantation. *J Heart Lung Transplant.* 2014;33:1157–63.
- 147.Greutmann M., Prkter R., Furrer L., et al. Heart transplantation in adolescent and adult patients with congenital heart disease: a casecontrol study. *Transplant Proc.* 2009;41:3821–6.
- 148.McElhinney D.B., Hellenbrand W.E., Zahn E.M., et al. Short- and medium-term outcomes after transcatheter pulmonary valve placement in the expanded multicenter US Melody valve trial. *Circulation.* 2010;122:507–16.

149. Niemantsverdriet M.B.A., Ottenkamp J., Gauvreau K., et al. Determinants of right ventricular outflow tract conduit longevity: a multinational analysis. *Congenit Heart Dis.* 2008;3:176–84.
150. Batra A.S., McElhinney D.B., Wang W., et al. Cardiopulmonary exercise function among patients undergoing transcatheter pulmonary valve implantation in the US Melody valve investigational trial. *Am Heart J.* 2012;163:280–7.
151. Souza R.O, Pulido T., Channick R.. et al. Long-Term Survival and Safety with Macitentan in Patients with Pulmonary Arterial Hypertension: Results from the SERAPHIN Study and Its Open-Label Extension. *Pharmacological treatment of pulmonary hypertension 2017; May 1: A2294-A2294*
152. Moledina S., Hislop A., Foster H. et al. Childhood idiopathic pulmonary arterial hypertension: A national cohort study. *Heart* 2010;96:1401-6.
153. Peacock A., Murphy N., McMurrey, J. et al. An epidemiological study of pulmonary arterial hypertension. *European Respiratory Journal* 2007;30:104–109.
154. Souza R.O, Pulido T., Channick R.. et al. Long-Term Survival and Safety with Macitentan in Patients with Pulmonary Arterial Hypertension: Results from the SERAPHIN Study and Its Open-Label Extension. *Pharmacological treatment of pulmonary hypertension 2017; May 1: A2294-A2294*
155. Coats L., Khambadkone S., Derrick G., et al. Physiological and clinical consequences of relief of right ventricular outflow tract obstruction late after repair of congenital heart defects. *Circulation.* 2006;113:2037–44.
156. Feltes T.F., Bacha E., Beekman R.H. 3rd, et al. American Heart Association Congenital Cardiac Defects Committee of the Council on Cardiovascular Disease in the Young; Council on Clinical Cardiology; Council on Cardiovascular Radiology and Intervention; American Heart Association. Indications for cardiac catheterization and intervention in pediatric cardiac disease: a scientific statement from the American Heart Association. *Circulation.* 2011 Jun 7;123(22):2607-52. doi: 10.1161/CIR.0b013e31821b1f10.
157. Алекаян Б.Г. Рентгенэндоваскулярная хирургия. Национальное руководство в 4-х томах // Под ред. Алекаяна Б.Г. Издательство «Литтерра». 2017.
158. Базылев В.В., Воеводин А.Б., Черногринов А.Е., Сластин Я.М. Трансвентрикулярная имплантация протеза "МедЛАБ-КТ" в позицию клапана легочной артерии. *Грудная и сердечно-сосудистая хирургия.* 2019. Т.61 №6. С. 546-549. DOI: 10.24022/0236-2791-2019-61-6-546-549

159. Рыбка М.М., Хинчагов Д.Я., Мумладзе К.В., др. Под ред. Л.А.Бокерия. Протоколы анестезиологического обеспечения кардиохирургических операций, выполняемых у новорожденных и детей. Методические рекомендации. М.: НЦССХ им.А.Н. Бакулева РАМН; 2014.
160. Рыбка М.М., Хинчагов Д.Я. Под ред. Л.А.Бокерия. Протоколы анестезиологического обеспечения кардиохирургических операций, выполняемых при ишемической болезни сердца, патологии клапанного аппарата, нарушениях ритма, гипертрофической кардиомиопатии, аневризмах восходящего отдела аорты у пациентов различных возрастных групп. Методические рекомендации. М.: НЦССХ им.А.Н. Бакулева РАМН; 2015
161. Рыбка М.М., Хинчагов Д.Я., Мумладзе К.В., Никулкина Е.С. Под ред. Л.А.Бокерия. Протоколы анестезиологического обеспечения рентгенэндоваскулярных и диагностических процедур, выполняемых у кардиохирургических пациентов различных возрастных групп. Методические рекомендации. М.: НЦССХ им.А.Н. Бакулева РАМН; 2018.
162. Brugada J., Blom N., Sarquella-Brugada G. et al. Pharmacological and non-pharmacological therapy for arrhythmias in the pediatric population: EHRA and AEPC-Arrhythmia Working Group joint consensus statement. European Heart Rhythm Association; Association for European Paediatric and Congenital Cardiology. *Eurpace*. 2013 Sep; 15 (9):1337-82.
163. Ревешвили А.Ш., Бойцов С.А., Покушалов Е.А., др. Клинические рекомендации по проведению электрофизиологических исследований, катетерной абляции и применению имплантируемых антиаритмических устройств. Всероссийское научное общество специалистов по клинической электрофизиологии, аритмологии и кардиостимуляции (ВНОА), 2017 год.
164. Priori S.G., Blomström-Lundqvist C., Mazzanti A. et al. 2015 ESC Guidelines for the management of patients with ventricular arrhythmias and the prevention of sudden cardiac death: The Task Force for the Management of Patients with Ventricular Arrhythmias and the Prevention of Sudden Cardiac Death of the European Society of Cardiology (ESC). Endorsed by: Association for European Paediatric and Congenital Cardiology (AEPC). ESC Scientific Document Group. *Eur Heart J*. 2015 Nov 1; 36 (41): 2793-2867.
165. Oechslin E.N., Harrison D.A., Connelly M.S., et al. Mode of death in adults with congenital heart disease. *Am J Cardiol* 2000;86:1111–1116.

166. Rhodes C.J., Wharton J., Howard L., et al. Iron deficiency in pulmonary arterial hypertension: a potential therapeutic target. *Eur Respir J.* 2011; 38(6):1453–1460.
167. Barst R., Ivy D., Widlitz A. C. et al. Pharmacokinetics, safety, and efficacy of bosentan in pediatric patients with pulmonary arterial hypertension // *Clin Pharmacol Ther.* 2003, 73: 372–382.
168. Rosenzweig E. B., Ivy D. D., Widlitz A. et al. Effects of long-term bosentan in children with pulmonary arterial hypertension // *J Am Coll Cardiol.* 2005, 46: 697–704.
169. Hislop A., Moledina S., Foster H et al. Long-term efficacy of bosentan in treatment of pulmonary arterial hypertension in children. *Eur Respir J.* 2011;38(1):70-77.
170. Barst R., Ivy D., Dingemans J, et al. Pharmacokinetics, safety, and efficacy of bosentan in pediatric patients with pulmonary arterial hypertension. *Clin Pharmacol Ther.* 2003;73(4):372-382.
171. Beghetti M., Haworth S., Bonnet D. et al. Pharmacokinetic and clinical profile of a novel formulation of bosentan in children with pulmonary arterial hypertension: The FUTURE-1 study. *Br J Clin Pharmacol.* 2009;68(6):948-955.
172. Moledina S., Hislop A., Foster H. et al. Childhood idiopathic pulmonary arterial hypertension: A national cohort study. *Heart* 2010;96:1401-6.
173. Peacock A., Murphy N., McMurrey, J. et al. An epidemiological study of pulmonary arterial hypertension. *European Respiratory Journal* 2007;30:104–109.
174. Souza R.O, Pulido T., Channick R. et al. Long-Term Survival and Safety with Macitentan in Patients with Pulmonary Arterial Hypertension: Results from the SERAPHIN Study and Its Open-Label Extension. *Pharmacological treatment of pulmonary hypertension* 2017; May 1: A2294-A2294
175. Kimura-Hayama E. T. et al. Uncommon congenital and acquired aortic diseases: role of multidetector CT angiography // *Radiographics.* – 2010. – T. 30. – №. 1. – С. 79-98.
176. Ivy D., Rosenzweig E., Lemarie J. et al. Long-term outcomes in children with pulmonary arterial hypertension treated with bosentan in real-world clinical settings. *Am J Cardiol.* 2010;106(9):1332-1338.
177. Souza R.o, Pulido T., Channick R. et al. Long-Term Survival and Safety with Macitentan in Patients with Pulmonary Arterial Hypertension: Results from the SERAPHIN Study and Its Open-Label Extension. *Pharmacological treatment of pulmonary hypertension* 2017; May 1: A2294-A2294

178. Moledina S., Hislop A., Foster H. et al. Childhood idiopathic pulmonary arterial hypertension: A national cohort study. *Heart* 2010;96:1401-6.
179. Peacock A., Murphy N., McMurrey, J. et al. An epidemiological study of pulmonary arterial hypertension. *European Respiratory Journal* 2007;30:104–109.
180. Souza R.O, Pulido T., Channick R.. et al. Long-Term Survival and Safety with Macitentan in Patients with Pulmonary Arterial Hypertension: Results from the SERAPHIN Study and Its Open-Label Extension. *Pharmacological treatment of pulmonary hypertension* 2017; May 1: A2294-A2294
181. Klinger J. The nitric oxide/cGMP signaling pathway in pulmonary hypertension. *Clin Chest Med* 2007;28(1):143–167
182. Сакалаускаене Г., Цивинскене Г., Антушевич А., Цивинскас П. Фармакологические свойства петлевых диуретиков и их клинические эффекты. *Кардиология*. 2018;58(1):72–83.
183. Курлыкина Н. В., Середина Е. М., Орлова Я. А. Современные аспекты применения петлевых диуретиков при сердечной недостаточности. *Терапевтический архив*. 2017;89(9):115-119. <https://doi.org/10.17116/terarkh2017899115-119>.
184. Бизунок, Н. А. Б59 Мочегонные средства : учеб.-метод. пособие / Н. А. Бизунок, А. В. Гайдук. – Минск : БГМУ, 2016. – 36 с. ISBN 978-985-567-557-1.
185. Andrews LM, Puiman PJ, van der Sijs H, van Beynum IM. Een zuigeling met een digoxine-intoxicatie [A baby with digoxin toxicity]. *Ned Tijdschr Geneeskd*. 2015;159:A8706. Dutch. PMID: 25944069.
186. Poole-Wilson PA, Robinson K. Digoxin--a redundant drug in congestive cardiac failure. *Cardiovasc Drugs Ther*. 1989 Jan;2(6):733-41. doi: 10.1007/BF00133201. PMID: 2488085.
187. Apostolopoulou SC, Manginas A, Cokkinos DV, Rammos S. Long-term oral bosentan treatment in patients with pulmonary arterial hypertension related to congenital heart disease: a 2-year study. *Heart*. 2007 Mar;93(3):350-4. doi: 10.1136/hrt.2006.100388.
188. Carter NJ, Keating GM. Bosentan: in pediatric patients with pulmonary arterial hypertension. *Paediatr Drugs*. 2010;12(1):63-73. doi: 10.2165/11203970-000000000-00000.
189. Masarone D. et al. Pediatric heart failure: a practical guide to diagnosis and management // *Pediatrics & Neonatology*. – 2017. – Т. 58. – №. 4. – С. 303-312.

190. Galie N., Beghetti M., Gatzoulis M. et al. Bosentan Therapy in Patients with Eisenmenger Syndrome. A multicenter, Double-Blind, Randomized, Placebo-Controlled Study. *Circulation* 2006. 114; 48 – 54. <https://doi.org/10.1161/CIRCULATIONAHA.106.630715>
191. Keating GM. Macitentan: A Review in Pulmonary Arterial Hypertension. *Am J Cardiovasc Drugs*. 2016 Dec;16(6):453-460. doi: 10.1007/s40256-016-0188-x.
192. Belge C, Delcroix M. Treatment of pulmonary arterial hypertension with the dual endothelin receptor antagonist macitentan: clinical evidence and experience. *Ther Adv Respir Dis*. 2019 Jan-Dec;13:1753466618823440. doi: 10.1177/1753466618823440.
193. Albinni S, Pavo I, Kitzmueller E, Michel-Behnke I. Macitentan in infants and children with pulmonary hypertensive vascular disease. Feasibility, tolerability and practical issues - a single-centre experience. *Pulm Circ*. 2021;11(1):2045894020979503. Published 2021 Jan 20. doi:10.1177/2045894020979503
194. Moreno-Galdó A, Torrent-Vernetta A, de Mir Messa I, Rovira Amigo S, Gran Piña F, Gartner S, Albert Brotons D. Use of inhaled iloprost in children with pulmonary hypertension. *Pediatr Pulmonol*. 2015 Apr;50(4):370-9. doi: 10.1002/ppul.23044.
195. Simonca L, Tulloh R. Sildenafil in Infants and Children. *Children (Basel)*. 2017;4(7):60. Published 2017 Jul 24. doi:10.3390/children4070060
196. Dhariwal AK, Bavdekar SB. Sildenafil in pediatric pulmonary arterial hypertension. *J Postgrad Med*. 2015;61(3):181-192. doi:10.4103/0022-3859.159421
197. <https://clinicaltrials.gov/ct2/show/NCT02562235#moreinfo>. Riociguat in Children With Pulmonary Arterial Hypertension (PAH) (PATENT-CHILD)
198. Spreemann T, Bertram H, Happel CM, Kozlik-Feldmann R, Hansmann G. First-in-child use of the oral soluble guanylate cyclase stimulator riociguat in pulmonary arterial hypertension. *Pulm Circ*. 2018;8(1):2045893217743123. doi:10.1177/2045893217743123
199. Hansmann G, Meinel K, Bukova M, Chouvarine P, Wähländer H, Koestenberger M; European Pediatric Pulmonary Vascular Disease Network (EPPVDN). Selexipag for the treatment of children with pulmonary arterial hypertension: First multicenter experience in drug safety and efficacy. *J Heart Lung Transplant*. 2020 Jul;39(7):695-706. doi: 10.1016/j.healun.2020.03.029.

200. Diller G. P. et al. Disease targeting therapies in patients with Eisenmenger syndrome: response to treatment and long-term efficiency // *International journal of cardiology*. – 2013. – Т. 167. – №. 3. – С. 840-847.
201. Hascoet S. et al. Outcome of adults with Eisenmenger syndrome treated with drugs specific to pulmonary arterial hypertension: A French multicentre study // *Archives of cardiovascular diseases*. – 2017. – Т. 110. – №. 5. – С. 303-316.
202. Kotlyar E. et al. Bosentan for the treatment of pulmonary arterial hypertension associated with congenital cardiac disease // *Cardiology in the Young*. – 2006. – Т. 16. – №. 3. – С. 268-274.
203. Chau E. M. C., Fan K. Y. Y., Chow W. H. Effects of chronic sildenafil in patients with Eisenmenger syndrome versus idiopathic pulmonary arterial hypertension // *International journal of cardiology*. – 2007. – Т. 120. – №. 3. – С. 301-305.
204. Легочная гипертензия, в том числе хроническая тромбоэмболическая легочная гипертензия. Клинические рекомендации. 2020. Министерство Здравоохранения Российской Федерации. https://cr.minzdrav.gov.ru/recomend/159_1
205. Нохрина А.В., Кокорин С.Г., Кидун Т.А., др. Диагностические критерии наиболее часто встречающихся врожденных пороков сердца и сосудов: тактика ведения и показания к хирургическому лечению. *Мать и дитя в Кузбассе*. 2007. № 2. С. 19-28.
206. BolRaap G, Meijboom FJ, Kappetein AP, et al. Long-term follow-up and quality of life after closure of ventricular septal defect in adults. *Eur J Cardiothorac Surg*. 2007 32(2):215-9.
207. Подзолков В.П., Кассирский Г.И. (ред.). Реабилитация больных после хирургического лечения врожденных пороков сердца. М.: НЦССХ им. А.Н. Бакулева; 2015.
208. Moller JH, Patton C, Varco RL, Lillehei CW. Late results (30 to 35 years) after operative closure of isolated ventricular septal defect from 1954 to 1960. *Am J Cardiol* 1991; 68: 1491–7.
209. Brauner R, Birk E, Sahar L, Vidbe BA. Surgical management of ventricular septal defect with aortic valve prolapse: Clinical considerations and results. *Eur J Cardiothorac Surg* 1995; 9: 315–19.
210. Otterstad JE, Nitter-Hague S, Myrhe E. Isolated ventricular septal defect in adults. Clinical and haemodynamic findings. *Brit Heart J* 1983; 50: 343–8.

211. Perloff JK. The Clinical Recognition of Congenital Heart Disease, 4th edn. Philadelphia, PA: WB Saunders Company, 1994.
212. Falk V. et al. 2017 ESC/EACTS Guidelines for the management of valvular heart disease//European Journal of Cardio-Thoracic Surgery 52 (2017) 616–664.
213. Kidd L, Driscoll DJ, Gersony WM et al. Second natural history study of congenital heart defects. Results of treatment of patients with ventricular septal defects. Circulation 1999; 87(Suppl I): I-38–I-51.
214. Бойцов С.А. Смоленский А.В., Земцовский Э.В., др. Рекомендации по допуску спортсменов с отклонениями со стороны сердечно-сосудистой системы к тренировочно-соревновательному процессу. Конференция «СПОРТМЕД-2011». 2011, 8 декабря, Экспоцентр, Москва.
215. Gabriel HM, Heger M, Innerhofer P, et al. Long-term outcome of patients with ventricular septal defect considered not to require surgical closure during childhood. J Am Coll Cardiol 2002;39:1066–1071.
216. Stout K., Daniels C., Aboulhosn J. et al. 2018 AHA/ACC Guideline for the Management of Adults With Congenital Heart Disease: A Report of the American College of Cardiology/American Heart Association Task Force on Clinical Practice Guidelines. Circulation. 2019; 139 (14): e698-e800.
217. Jochen Weil. Guidelines for the Management of Congenital Heart Diseases in Childhood and Adolescence. Cardiology in the Young. 2017; 27(Suppl. 3): S1–S105.
218. Baumgartner H., De Backer J., Babu-Narayan S.V. et al. 2020 ESC Guidelines for the management of adult congenital heart disease. The Task Force for the management of adult congenital heart disease of the European Society of Cardiology (ESC)//Eur Heart J, Volume 42, Issue 6, 2021, Pages 563–645, <https://doi.org/10.1093/eurheartj/ehaa554>
219. Giglia T., Massicotte M., Tweddell J. et al. Prevention and Treatment of Thrombosis in Pediatric and Congenital Heart Disease: A Scientific Statement From the American Heart Association. Circulation. 2013;128:2622-2703.
220. Карахалис Н.Б., Ефимочкин Г.А., Шадрин А.К., Синьков С.В. Антитромботическая терапия у детей. Анестезиология и реаниматология. 2018; 63(1): 46-55. DOI: <http://dx.doi.org/10.18821/0201-7563-2018-63-1-46-55>
221. Myung K. Park. Pediatric Cardiology for Practitioners. Mosby; 6 edition, 2014. -688 p.
222. Habib G., Lancellotti P., Antunes M.J. et al. 2015 ESC Guidelines for the management of infective endocarditis: The Task Force for the Management of

- Infective Endocarditis of the European Society of Cardiology (ESC) Endorsed by: European Association for Cardio-Thoracic Surgery (EACTS), the European Association of Nuclear Medicine (EANM). *Eur Heart J* Volume 36, Issue 44, 21 November 2015, Pages 3075–3128.
223. Stepan J., Diaz-rodriguez N., Barodka V. M., et al. Focused Review of Perioperative Care of Patients with Pulmonary Hypertension and Proposal of a Perioperative Pathway. *Cureus* 2018 10(1): e2072.
224. Regitz-Zagrosek V, Roos-Hesselink JW, Bauersachs J, et al. 2018 ESC guidelines for the management of cardiovascular diseases during pregnancy. *Eur Heart J* 2018; 39: 3165–3241.
225. Sliwa K, van Hagen IM, Budts W, et al. Pulmonary hypertension and pregnancy outcomes: data from the Registry Of Pregnancy and Cardiac Disease (ROPAC) of the European Society of Cardiology. *Eur J Heart Fail.* 2016; 18 (9): 1119–28.
226. Buber J, Assenza GE, Huang A, Valente AM, Emani SM, Gauvreau K, Marshal AC, McElhinney DB, Landzberg MJ. Durability of large diameter right ventricular outflow tract conduits in adults with congenital heart disease. *Int J Cardiol.* 2014 Aug 20;175(3):455-63. doi: 10.1016/j.ijcard.2014.06.023.
227. Mohammadi, Siamak & Belli, Emre & Martinovic, Ivo & Houyel, Lucile & Capderou, André & Petit, Jérôme & Planché, Claude & Serraf, Alain. (2005). Surgery for right ventricle to pulmonary artery conduit obstruction: Risk factors for further reoperation. *European journal of cardio-thoracic surgery : official journal of the European Association for Cardio-thoracic Surgery.* 28. 217-22. 10.1016/j.ejcts.2005.04.014.

Приложение А1. Состав рабочей группы по разработке и пересмотру клинических рекомендаций

1. Авраменко А.А., (Самара)
2. Алекян Б.Г., академик РАН, "Российское научное общество специалистов по рентгенэндоваскулярной диагностике и лечению", (Москва)
3. Белов В.А., (Калининград)
4. Богданов В.Н., (Челябинск)
5. Бокерия Л.А., академик РАН, "Ассоциация сердечно-сосудистых хирургов России", (Москва)

6. Борисков М.В., д.м.н., (Краснодар)
7. Борисова Н.А., "Российское научное общество специалистов по рентгенэндоваскулярной диагностике и лечению", (Санкт-Петербург)
8. Бродский А.Г., к.м.н., (Сургут)
9. Волков С.С., к.м.н., (Москва)
10. Гаврилов Р.Ю., "Ассоциация сердечно-сосудистых хирургов России", (Волгоград)
11. Григорян А.М., к.м.н., "Российское научное общество специалистов по рентгенэндоваскулярной диагностике и лечению», (Москва)
12. Гладышев И.В., (Челябинск)
13. Горбатиков К.В., д.м.н., (Тюмень)
14. Горбатов Ю.Н., д.м.н., (Новосибирск)
15. Гуляев Ю.В., (Москва)
16. Евтушенко А.В., "Российское кардиологическое общество", (Кемерово)
17. Зеленикин М.А., д.м.н., "Ассоциация сердечно-сосудистых хирургов России", (Москва)
18. Зеленикин М.М., д.м.н., "Ассоциация сердечно-сосудистых хирургов России", (Москва)
19. Иванов С.Н., д.м.н., "Российское кардиологическое общество", (Новосибирск)
20. Ким А.И., д.м.н., "Ассоциация сердечно-сосудистых хирургов России", (Москва)
21. Ковалёв И.А., д.м.н., "Ассоциация детских кардиологов России", (Москва)
22. Комиссаров М.И., (Санкт-Петербург)
23. Кривошеков Е.В., д.м.н., (Томск)
24. Крупянко С.М., д.м.н., "Ассоциация детских кардиологов России", (Москва)
25. Купряшов А.А., д.м.н., (Москва)
26. Левченко Е.Г., (Москва)
27. Лежнев А.А., (Москва)
28. Мартынюк Т.В., "Российское кардиологическое общество", (Москва)
29. Мовсесян Р.Р., д.м.н., "Ассоциация сердечно-сосудистых хирургов России", (Санкт-Петербург)
30. Моисеева О.М., д.м.н., "Российское кардиологическое общество", (Санкт-Петербург)
31. Налимов К.А., (Хабаровск)
32. Никифоров А.Б., (Москва)

33. Петрушенко Д.Ю., (Казань)
34. Плотников М.В., к.м.н., (Астрахань)
35. Подоксенов А.Ю., (Томск)
36. Пурсанов М.Г., д.м.н., (Москва)
37. Свободов А.А., д.м.н., (Москва)
38. Синельников Ю.С., д.м.н., (Пермь)
39. Теплов П.В., (Красноярск)
40. Трунина И. И., д.м.н., "Ассоциация детских кардиологов России", (Москва)
41. Черногринов А.Е., д.м.н., "Ассоциация сердечно-сосудистых хирургов России", (Москва)
42. Шехмаметьев Р.М., (Пермь)
43. Яковлева А.Н., (Санкт-Петербург)

Конфликт интересов отсутствует.

Все члены Рабочей группы подтвердили отсутствие финансовой поддержки/конфликта интересов, о которых необходимо сообщить.

Приложение А2. Методология разработки клинических рекомендаций

Целевая аудитория данных клинических рекомендаций:

1. Врач-детский кардиолог
2. Врач-кардиолог
3. Врач-сердечно-сосудистый хирург
4. Врач-хирург
5. Врач ультразвуковой диагностики
6. Врач-педиатр
7. Врач по рентгенэндоваскулярной диагностике и лечению

В ходе разработки КР использованы международные шкалы уровня убедительности рекомендаций и уровня достоверности доказательств (Таблицы 1 и 2), а также новая система шкал УДД и УУР для лечебных, реабилитационных, профилактических вмешательств и диагностических вмешательств (Таблицы 3, 4 и 5), введенная в 2018 г. ФГБУ ЦЭККМП Минздрава РФ. Формирование Национальных рекомендаций проводилось на основе рекомендаций ЕОК, с учетом национальной специфики, особенностей обследования, лечения, учитывающих доступность медицинской помощи. По этой причине в тексте настоящих клинических

рекомендаций, одновременно использованы две шкалы оценки достоверности доказательств тезисов рекомендаций: уровни достоверности доказательств ЕОК с УУР и УДД. Добавлены классы рекомендаций ЕОК, позволяющие оценить необходимость выполнения тезиса рекомендаций.

Таблица 1. Классы показаний согласно рекомендациям Европейского общества кардиологов (ЕОК).

Класс рекомендаций ЕОК	Определение	Предлагаемая формулировка
I	Доказано или общепризнано, что диагностическая процедура, вмешательство/ лечение являются эффективными и полезными	Рекомендовано/ показано
II	Противоречивые данные и/или мнения об эффективности/пользе диагностической процедуры, вмешательства, лечения	Целесообразно применять
IIa	Большинство данных/мнений в пользу эффективности/пользы диагностической процедуры, вмешательства, лечения	
IIb	Эффективность/польза диагностической процедуры, вмешательства, лечения установлены менее убедительно	
III	Данные или единое мнение, что диагностическая процедура, вмешательство, лечение бесполезны /неэффективны, а в ряде случаев могут приносить вред.	Не рекомендуется применять

Таблица 2. Уровни достоверности доказательств согласно рекомендациям Европейского общества кардиологов (ЕОК).

Уровни достоверности доказательств ЕОК	
A	Данные многочисленных рандомизированных клинических исследований или метаанализов
B	Данные получены по результатам одного рандомизированного клинического исследования или крупных нерандомизированных исследований

С	Согласованное мнение экспертов и/или результаты небольших исследований, ретроспективных исследований, регистров
----------	---

Таблица 3. Шкала оценки уровней достоверности доказательств (УДД) для методов диагностики (диагностических вмешательств).

УДД	Расшифровка
1	Систематические обзоры исследований с контролем референсным методом или систематический обзор рандомизированных клинических исследований с применением метаанализа
2	Отдельные исследования с контролем референсным методом или отдельные рандомизированные клинические исследования и систематические обзоры исследований любого дизайна, за исключением рандомизированных клинических исследований с применением метаанализа
3	Исследования без последовательного контроля референсным методом, или исследования с референсным методом, не являющимся независимым от исследуемого метода, или нерандомизированные сравнительные исследования, в том числе когортные исследования
4	Несравнительные исследования, описание клинического случая
5	Имеется лишь обоснование механизма действия или мнение экспертов

Таблица 4. Шкала оценки уровней достоверности доказательств (УДД) для методов профилактики, лечения и реабилитации (профилактических, лечебных, реабилитационных вмешательств).

УДД	Расшифровка
1	Систематический обзор РКИ с применением метаанализа
2	Отдельные РКИ и систематические обзоры исследований любого дизайна, за исключением РКИ, с применением метаанализа
3	Нерандомизированные сравнительные исследования, в т.ч. когортные исследования
4	Несравнительные исследования, описание клинического случая или серии случаев, исследования «случай-контроль»
5	Имеется лишь обоснование механизма действия вмешательства (доклинические

	исследования) или мнение экспертов
--	------------------------------------

Таблица 5. Шкала оценки уровней убедительности рекомендаций (УУР) для методов профилактики, диагностики, лечения и реабилитации (профилактических, диагностических, лечебных, реабилитационных вмешательств).

УУР	Расшифровка
А	Сильная рекомендация (все рассматриваемые критерии эффективности (исходы) являются важными, все исследования имеют высокое или удовлетворительное методологическое качество, их выводы по интересующим исходам являются согласованными)
В	Условная рекомендация (не все рассматриваемые критерии эффективности (исходы) являются важными, не все исследования имеют высокое или удовлетворительное методологическое качество и/или их выводы по интересующим исходам не являются согласованными)
С	Слабая рекомендация (отсутствие доказательств надлежащего качества (все рассматриваемые критерии эффективности (исходы) являются неважными, все исследования имеют низкое методологическое качество и их выводы по интересующим исходам не являются согласованными)

Порядок обновления клинических рекомендаций.

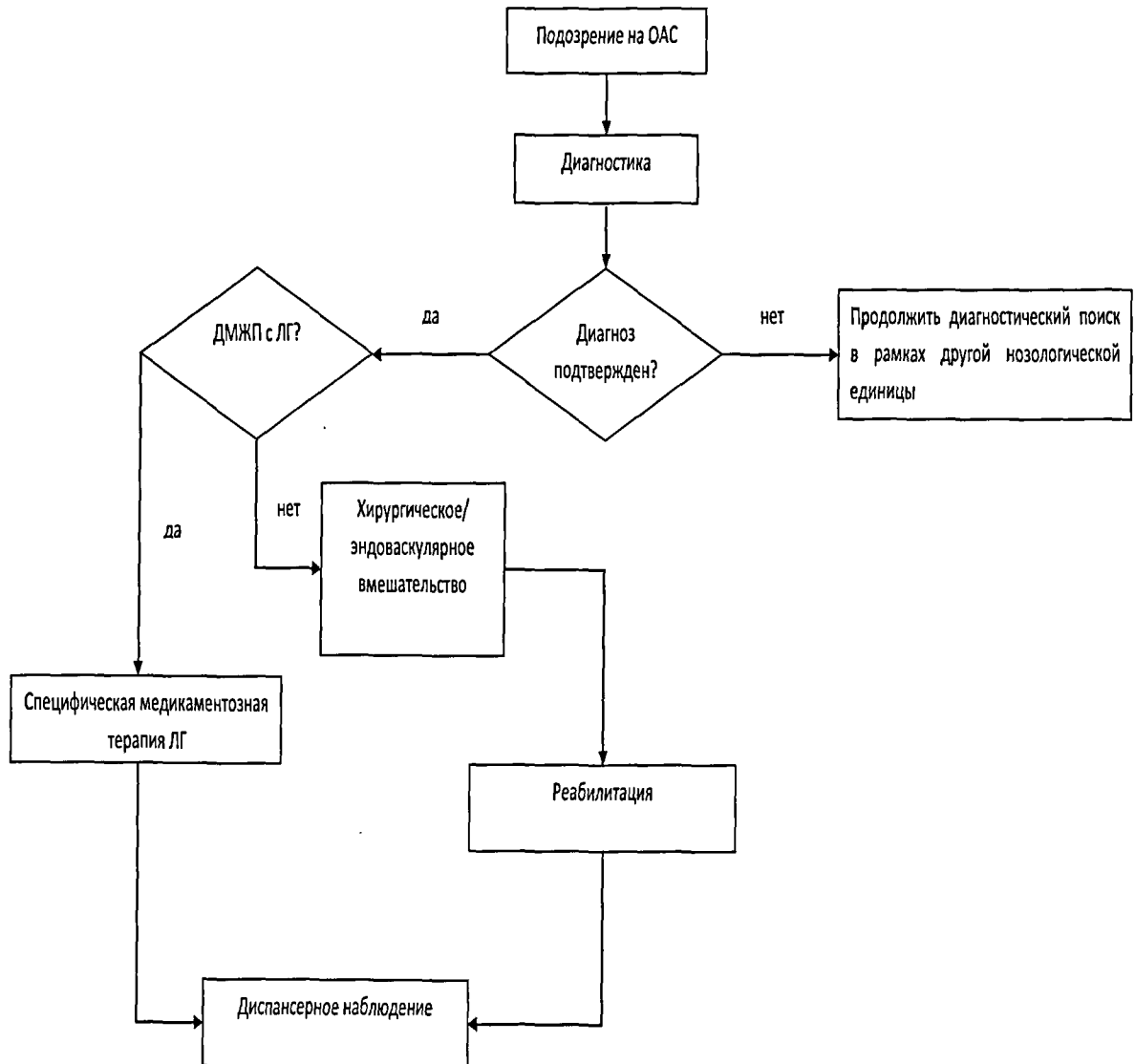
Механизм обновления клинических рекомендаций предусматривает их систематическую актуализацию – не реже чем один раз в три года, а также при появлении новых данных с позиции доказательной медицины по вопросам диагностики, лечения, профилактики и реабилитации конкретных заболеваний, наличии обоснованных дополнений/замечаний к ранее утверждённым КР, но не чаще 1 раза в 6 месяцев.

Приложение А3. Справочные материалы, включая соответствие показаний к применению и противопоказаний, способов применения и доз лекарственных препаратов, инструкции по применению лекарственного препарата

1. Об основах охраны здоровья граждан в Российской Федерации (ФЗ №323 от 21.11.2011)

2. Порядок оказания медицинской помощи больным с сердечно-сосудистыми заболеваниями (Приказ Минздрава России №918н от 15.11.2012)

Приложение Б. Алгоритмы действий врача



Приложение В. Информация для пациента

Общий артериальный ствол - критический врожденный порок сердца периода новорожденности, когда от основания сердца отходит только один сосуд в качестве магистрального. Помимо это имеется межжелудочковый дефект, т.е. отверстие в перегородке, разъединяющий правый и левый желудочки, который в данном случае присутствует как компонент более сложного порока. Межжелудочковая перегородка - это мощная мышечная преграда, образующая внутренние стенки как правого, так и левого желудочка, и в каждом - составляющая примерно 1/3 их общей площади. Она так же участвует в процессе сокращения и расслабления сердца при каждом цикле, как и остальные части желудочковых стенок. У плода она образуется из трех составных частей. На 4-5 неделе беременности все эти составные части должны точно сопоставиться и соединиться друг с другом. Если же этого по каким-то причинам не происходит, в перегородке остается отверстие, или дефект. В случае общего артериального ствола это не столько «дополнительный» не порок, сколько одна из составляющих сложного порока, которым вышеназванный порок и является. Без сопутствующего дефекта межжелудочковой перегородки новорожденные с общим артериальным стволом практически не жизнеспособны и очень быстро погибают. Однако, и при наличии классической формы общий артериальный ствол относится к критическим порокам сердца. Вскоре после рождения и установления нормального кровотока в обоих кругах кровообращения возникает значительная разница в давлении между левым и правым желудочками. Поскольку при общем артериальном стволе смешанная кровь из левого и правого желудочков нагнетается одновременно и в аорту, и в легочную артерию т.е. туда, куда и следует, и туда, где ее быть не должно. Таким образом, при каждом сокращении сердца происходит массивный, практически не ограниченный ничем, сброс крови слева направо. В такой ситуации не только правый желудочек вынужден работать с увеличенной нагрузкой, чтобы перекачать этот лишний объем, да к тому же уже окисленной крови, снова в легкие и в левые отделы. Одновременно и левый желудочек испытывает выраженную перегрузку объемом, поскольку принимает повышенный «балластный» возврат крови по легочным венам.

Как уже сказано, общий артериальный ствол может быть "типичными", т.е. наиболее часто встречающимся. Однако, возможные варианты в плане уровня отхождения, анатомии ветвей и степени развития ствола легочной артерии. В некоторых случаях возможно наличие стенозов или сужений их, что в определенной степени защищает малый круг кровообращения от избыточного кровотока. Тем не

менее, запомните, что данный порок всегда является сложным для хирургического лечения и без него имеет крайне неблагоприятный прогноз. К тому же, возможно наличие осложняющих, и без того тяжелое течение, пороков сердца. Например, коарктация аорты или патология со стороны т.н. тункального клапана, который при данном пороке является одновременно аналогом аортального и легочного полулунного клапанов сердца, существенно влияют и на прогноз, и на тактику лечения.

В целом же, ситуация, когда ребенок может достигнуть школьного возраста, оставаясь бессимптомным, практически невозможна. Резкое отставание в физическом развитии и постоянные «простудные» заболевания неизбежны, за исключением единичных описаний наблюдений не оперированных взрослых больных, что является казуистикой. Объясняются такие случаи случайным стечением обстоятельств и благоприятной комбинацией анатомических особенностей порока. К тому же, как правило в этом возрасте будут тяжелые гипертензионные изменения со стороны легких, о которых сказано ниже, и при их наличии могут операцию предложить уже только по данным инвазивного зондирования сердца. Если же по данным исследования гипертензионные изменения в легких будут необратимыми, то радикальная коррекция будет не выполнима.

Такие запущенные случаи, обычно уже после года жизни, - это уже другая история, не менее опасная. Сразу после первого вдоха ребенка поток крови из левого желудочка делится на два - через в дефект межжелудочковой перегородки общий поток крови идет сразу в аорту и легочную артерию. В лучшем случае, они равны по объему, но обычно поток крови в малый круг кровообращения, т.е. в легкие, намного больше. Поэтому, в тяжелой ситуации оказывается не только сердце, но и сосуды легких: сосуды легких переполняются возросшим объемом лишней крови, поступающей, в конечном итоге, через аномально отходящие ветви легочной артерии от аорты. Важнейшими показателями такого развития событий являются давление в легочной артерии и величина сброса. Эти данные дает сегодня ультразвуковое исследование (УЗИ) и зондирование полостей сердца. Повышение давления в малом круге говорит о легочной гипертензии - самом грозном последствии большого сброса слева направо. Включаются многочисленные механизмы компенсации: увеличивается мышечная масса желудочков, приспособляются и сосуды легких, вначале принимая в себя излишний объем крови, потом - утолщая стенки артерий и артериол, делая их более плотными и менее эластичными. Этот период - опасный, т.к. состояние ребенка может клинически существенно улучшиться, но это улучшение обманчиво, и момент

оперативного вмешательства может быть упущен. Однако, в отличие от других ВПС с лево-правым сбросом крови, развитие изменений в легких по типу легочной гипертензии происходит очень быстро. Этот период обычно занимает лишь несколько месяцев, и по истечении него давление в правом и левом желудочках сравниваются во все фазы сердечного цикла и большого сброса в легочную артерию уже не происходит. А потом давление в правом желудочке может оказаться выше, чем в левом, и тогда начинается так называемый "обратный сброс", и венозная кровь будет больше поступать в артериальную систему - в большой круг. Больной еще больше "синееет". Мы описали эту картину, чтобы было понятно, что такой порок, как общий артериальный ствол, в любом случае без операции имеет плохой прогноз и развитие тех или иных осложнений неизбежно. Пережив ранний период явлений сердечной недостаточности, больной с данным диагнозом тем не менее, не выздоравливает, а переходит в другую стадию заболевания, при которой в какой то момент устранение порока теряет свой смысл, и оперировать уже поздно. Речь тут идет, напомним, только о незначительной части больных, которым удалось миновать период новорожденности относительно удачно.

На что же нужно обращать внимание, чтобы вовремя избежать такого развития событий и иных осложнений?

Главный показатель периода новорожденности - прибавка веса. У детей постарше на этом фоне случаются частые простуды, которые становятся длительными и могут переходить в воспаления легких. Так может продолжаться несколько месяцев, и, если причина - ОАС, такой ребенок должен быть под постоянным наблюдением кардиолога, а если явления не проходят, вероятно, будут назначены препараты для купирования признаков сердечной недостаточности.

С другой стороны, клинические проявления сердечной недостаточности обычно выраженные, и даже если в покое ребенок не имеет одышки, потливости и характер дыхания не смущает, то при нагрузке, которая сопровождает кормление, беспокойство, эти симптомы появляются.

На фоне лекарственной терапии симптомы могут пройти или значительно уменьшиться. Но в целом, ничего не меняется, и размеры сердца со временем только увеличиваются, а УЗИ картина сложного ВПС требует обращения к кардиологам и кардиохирургам.

Важно, что ОАС не может излечиваться спонтанно, как это наблюдается при некоторых септальных дефектах, которые могут уменьшиться или закрыться самостоятельно. Если ребенку лучше не становится - ждать нельзя, поскольку

ситуация может перейти в ту, которая была описана выше, и оперировать будет уже поздно.

Самые лучшие результаты хирургии бывают после устранения ОАС в возрасте первых недель жизни, по некоторым данным допускается до двух – трех месяцев, когда у ребенка есть признаки сердечной недостаточности но легочная гипертензия и другие процессы еще обратимы. Сердце быстро уменьшается в размерах и кровотоки в обоих кругах нормализуются.

Хирургическое лечение является единственным методом и позволяет полностью устранить порок и его последствия. Операция устранения ОАС относится к открытым, поскольку нужно вскрыть полости сердца, и поэтому она делается с применением искусственного кровообращения.

ОАС, как уже сказано, при отсутствии хирургического лечения всегда приводит к повышению давления в сосудах легких - ЛГ, при наличии дополнительных гемодинамических признаков – ЛАГ. Больные обычно жалуются на одышку, головокружение и усталость, слабость, и выраженность этих признаков обычно усугубляется с развитием болезни. Имеется множество тестов и методов обследования, используемых для установления диагноза, о которых Вам расскажет лечащий врач.

У крайне немногочисленных взрослых больных без операции на первый план выходит легочная гипертензия. Шансы достичь взрослого состояния крайне малы, и в этих редких случаях большинство пациентов имеют уже неоперабельную по легочной гипертензии патологию. Постепенно они отмечают, что им становится не по силам тот относительно активный образ жизни, к которому они привыкли. Следует пересмотреть ритм повседневной активности и адаптироваться к тому уровню физических нагрузок, который не причиняет дискомфорта. При осложнении ЛГ развитием сердечной недостаточности следует ограничить объем выпитой жидкости: не рекомендуется выпивать более 1,5 литров в день, а также снизить употребление поваренной соли, в которой содержится натрий, регулирующий баланс жидкости в организме. Когда содержание жидкости в тканях увеличивается, объем крови также увеличивается, что повышает нагрузку на Ваше сердце. Один из самых эффективных способов снизить нагрузку на сердце – это уменьшение количества соли, употребляемой в пищу. Диета с низким содержанием соли окажет большее влияние на Ваше здоровье, если она будет сочетать продукты, богатые кальцием, магнием, калием, и фосфором.

Для нормализации водного баланса измерьте количество жидкости, которую Вы пьете каждый день, по крайней мере, в течение первых нескольких недель. Учитывайте воду, которой Вы запиваете таблетки, а также супы, свежие овощи и фрукты мороженое, желе. Взвешивайтесь ежедневно. Увеличение веса – один из первых знаков, что Вы задерживаете жидкость. Если Вы отмечаете увеличение веса при прежнем режиме питания, необходимо уведомить об этом своего врача.

Если Вы вели до болезни спортивный образ жизни, посоветуйтесь со своим врачом, насколько целесообразны для Вас занятия спортом. Занятие необходимо остановить при появлении дурноты, усталости, ощущения сдавливания в груди, учащенного сердцебиения или усиления одышки. Избегайте физической активности на улице при низкой температуре, высокой влажности.

В настоящее время нет лекарства, излечивающего ЛГ. Однако имеются другие лекарственные препараты, способствующие улучшению и помогающие больным улучшать физическое состояние. Врач подберет адекватное лечение и объяснит достоинства и преимущества различных его вариантов. Подбор терапии осуществляется индивидуально, помните, что все пациенты разные, и Ваш доктор подберет Вам вариант лечения, лучший при вашем случае. Пациенту с установленным диагнозом ЛГ показано тщательное амбулаторное наблюдение с визитами к врачу каждые 6-12 мес.

Всем пациентам, совершающим авиаперелеты в другие страны, рекомендуется иметь при себе медицинские документы о диагнозе, местонахождении ближайшего местного центра ЛГ, контактной информации с ним.

Приложение Г1-ГN. Шкалы оценки, вопросники и другие оценочные инструменты состояния пациента, приведенные в клинических рекомендациях

Нет.